tijdschrift voor

NUCLEAIRE GENEESKUNDE

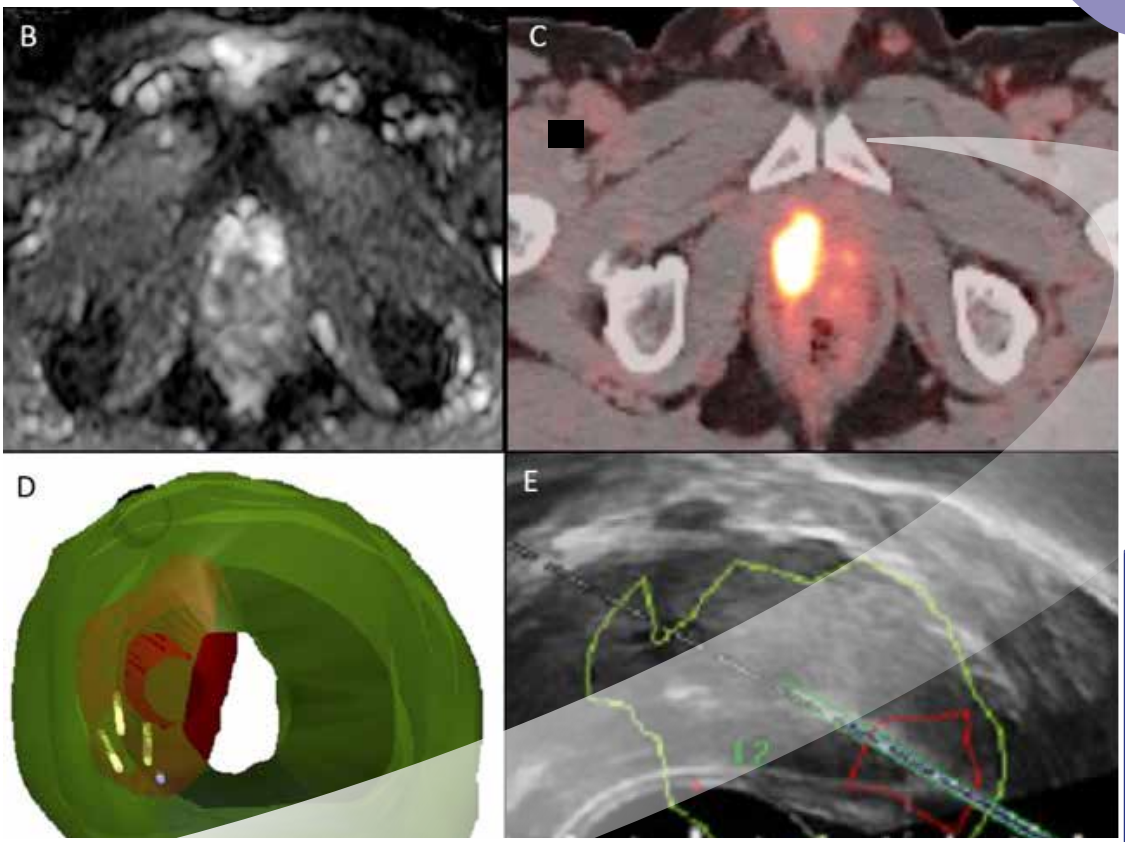

Nieuwe richtlijnen:

Fractuur-gerelateerde infecties

Hodgkin lymfoom bij volwassenen

Casuïstiek:

Cardiale amyloïdose op een skeletscan

Het Reinier de Graaf Gasthuis te Delft in de Kijker

42e jaargang 2020 nummer 1 issn 1381 - 4842

LUTATHERA®

Lutathera 370 MBq/ml oplossing voor infusie

▼Dit geneesmiddel is onderworpen aan aanvullende monitoring. Daardoor kan snel nieuwe veiligheidsinformatie worden vastgesteld. Beroepsbeoefenaren in de gezondheidszorg worden verzocht alle vermoedelijke bijwerkingen te melden via het nationale meldsysteem Nederlands Bijwerkingen Centrum Lareb; www.lareb.nl

Naam van het geneesmiddel:
Lutathera 370 MBq/ml oplossing voor infusie

Farmaceutische vorm:
Oplossing voor infusie. Heldere, kleurloze tot lichtgele oplossing.

De kwalitatieve en kwantitatieve samenstelling van werkzame bestanddelen:
Eén ml oplossing bevat 370 MBq lutetium (^{177}Lu)-oxodotreotide op de datum en het tijdstip van kalibratie. De totale hoeveelheid radioactiviteit per injectieflacon voor éénmalig gebruik is 7.400 MBq op de datum en het tijdstip van de infusie.

LUTATHERA® is geïndiceerd voor de behandeling van niet-reseceerbare of gemetastaseerde, progressieve, goed gedifferentieerde (G1 en G2), somatostatinereceptor-positieve gastro-entero-pan-creatische neuroendocriene tumoren (GEP-NET's) bij volwassenen.

Dosering en wijze van toediening: Lutathera mag uitsluitend worden toegediend door personen die bevoegd zijn om radiofarmaceutica te hanteren in aangewezen klinische omgevingen en na evaluatie van de patiënt door een gediplomeerde arts. Alvorens de behandeling met Lutathera op te starten, moet beeldvorming van somatostatinerecepto-ren (scintigrafie of positronemissietomografie [PET]) de overexpressie van deze receptoren in het tumorweefsel bevestigen, waarbij de opname door de tumor ten minste even hoog moet zijn als de normale opname in de lever (tumoropnamescore ≥ 2). Daarnaast zijn vóór elke toediening en tijdens de behandeling, biologische tests vereist om de toestand van de patiënt opnieuw te beoordelen en het behandelprotocol indien nodig aan te passen (dosis, infusieinterval, aantal infusies). Zie de volledige SPC voor meer informatie. Het aanbevolen behandelingsschema voor Lutathera bij volwassenen bestaat uit 4 infusies van elk 7.400 MBq. Het aanbevolen interval tussen elke toediening is 8 weken, hetgeen kan worden verlengd tot 16 weken in geval van toxiciteit waarvoor de dosis moet worden aangepast (DMT, dose modifying toxicity). Om de nieren te beschermen moet een aminozuuroplossing intraveneus worden toegediend. Zie de volledige SPC voor meer informatie. Gezien de vaste volumetrische activiteit van 370 MBq/ml op de datum en het tijdstip van kalibratie, is het volume van de oplossing aangepast tussen 20,5 ml en 25,0 ml om de vereiste hoeveelheid radioactiviteit op de datum en het tijdstip van de infusie te verschaffen. Lutathera moet worden toegediend via een langzame intraveneuze infusie gedurende ongeveer 30 minuten, tegelijk met een aminozuuroplossing, via een contralaterale intraveneuze infusie (aparte intraveneuze katheter en gestart 30 minuten vóór de infusie van Lutathera). Het geneesmiddel mag niet als bolus worden geïnjecteerd. Premedicatie met anti-emetica dient 30 minuten voor de aanvang van de infusie van de aminozuuroplossing te worden geïnjecteerd. De aanbevolen infusiemethode voor de toediening van Lutathera is de zwaartekrachtmethode. Tijdens de toediening dienen de aanbevolen voorzorgsmaatregelen te worden genomen. Lutathera dient rechtstreeks vanuit de oorspronkelijke container te worden geïnfundeerd. De injectieflacon mag niet worden geopend en de oplossing mag niet worden overgebracht naar een andere container. Tijdens de toediening mag uitsluitend wegwerpmateriaal worden gebruikt. Het geneesmiddel dient te worden geïnfundeerd via een intraveneuze katheter die uitsluitend voor de infusie van dit geneesmiddel in de ader is geplaatst. Zie de volledige SPC voor meer informatie over opslag, ruimte en benodigdheden alsmede de gedetailleerde toedieningsprocedure. In sommige omstandigheden kan het noodzakelijk zijn om de behandeling met Lutathera tijdelijk stop te zetten, de dosis na de eerste toediening aan te passen of de behandeling zelfs te staken. **Contra-indicaties:** Contra-indicaties zijn overgevoeligheid voor de werkzame stof of voor een van de hulpstoffen, vastgestelde of vermoede zwangerschap of wanneer een zwangerschap niet is uitgesloten en nierfalen met een creatinineklaring van < 30 ml/min. **Bijzondere waarschuwingen en voorzorgen bij gebruik:** Bijzondere voorzorgen moeten worden genomen bij patiënten met morfologische afwijkingen van de nieren of urinewegen, urine-incontinentie, lichte tot matige chronische nierziekte met een creatinineklaring van ≥ 50 ml/min, hematologische toxiciteit hoger dan of gelijk aan graad 2 (CTCAE) voor de behandeling anders dan lymfopenie, botmetastase of die eerder chemotherapie hebben ontvangen. Laat optredend myelodysplastisch syndroom (MDS) en acute leukemie (AL) zijn waargenomen na behandeling met Lutathera. Factoren zoals leeftijd > 70 jaar, verminderde nierfunctie, cytopenieën bij aanvang, eerder aantal behandelingen, eerdere blootstelling aan chemotherapeutische middelen (in het bijzonder alkylerende middelen) en eerdere radiotherapie worden aangegeven als mogelijke risico's en/of voorspellende factoren voor MDS/AL. Crises als gevolg van overmatige afgifte van hormonen of biologisch actieve stoffen kunnen optreden na behandeling met Lutathera, daarom dient in sommige gevallen een nacht observatie van patiënten in het ziekenhuis te worden overwogen. Regels voor bescherming tegen radioactieve straling dienen te worden gevolgd, waaronder bijzondere voorzorgsmaatregelen in het geval van extravasatie en urine-incontinentie. Zie de volledige SPC voor meer informatie of maatregelen voor de bescherming tegen radioactieve straling. Dit geneesmiddel bevat maximaal 3,5 mmol (81,1 mg) natrium per dosis. Hiermee dient rekening te worden gehouden bij patiënten met een natriumarm dieet. **Bijwerkingen:** Vaak voorkomende bijwerkingen zijn beenmergtoxiciteit met trombocytopenie, lymfopenie, anemie of pancytopenie. Nefrotoxiciteit met hematurie, nierfalen, proteïnurie. Bloedcreatinine verhoogd, misselijkheid, braken, vermoeidheid, elektrocardiogram QT verlengd, hypertensie, overmatig blozen, hypotensie, dyspneu, abdominale distensie, diarree, abdominale pijn, constipatie, dyspepsie, gastritis, hyperbilirubinemie, alopecia, skeletspierstelselpijn, spierspasmen, acuut nierletsel, verhoogde leverfunctietesten. **Melding van vermoedelijke bijwerkingen**: Het is belangrijk om na toelating van het geneesmiddel vermoedelijke bijwerkingen te melden. Op deze wijze kan de verhouding tussen voordelen en risico's van het geneesmiddel voortdurend worden gevolgd. Beroepsbeoefenaren in de gezondheidszorg wordt verzocht alle vermoedelijke bijwerkingen te melden via het nationale meldsysteem Nederlands Bijwerkingen Centrum Lareb; www.lareb.nl.

Farmacotherapeutische Groep:
Overige therapeutische radiofarmaca, ATC-code: V10XX04
Houder van de vergunning voor het in de handel brengen:
Advanced Accelerator Applications
20 rue Diesel 01630 Saint Genis Pouilly Frankrijk
Nr. van de vergunning voor het in de handel brengen:
EU/1/17/1226/001
Algemene indeling voor de aflevering:
UR
Datum product informatie:
April 2019

Advanced Accelerator
Applications (AAA)
Weverstraat 17
5111 PV Baarle-Nassau
The Netherlands
Tel.: +31(0)13 507 95 58
Fax: +31(0)13 507 99 12
www.adacap.com

Advanced Accelerator Applications
A Novartis Company

INHOUD

RICHTLIJNBESPREKING
Imaging techniques in fracture-related infections
A. Glaudemans 2343

CASUÏSTIEK
Cardiale amyloïdose op een skeletscan
T. van de Weijer, A. Korsten 2352

LEERSTOEL TOEGELICHT
Translationele moleculaire beeldvorming - in het bijzonder PET
E. de Vries 2358

RICHTLIJNBESPREKING
^{18}F-FDG PET/CT gestuurde behandeling in de nieuwe richtlijn Hodgkin lymfoom bij volwassenen
A. Arens, J. Zijlstra 2359

PROEFSCHRIFT
The impact of FDG-PET/CT on treatment individualisation in NSCLC
E. Usmanij 2365

Response monitoring during neoadjuvant targeted treatment in early stage non-small cell lung cancer
M. van Gool 2368

High-risk melanoma patients, identification, surgical management and follow-up
A. Nijhuis 2370

Small lesion detection with new PET technology
D. Koopman 2373

NAJAARSSYMPOSIUM NVNG
Wetenschappelijke vergadering NVNG, 22 november 2019: Neuro-imaging 2376

DIENST IN DE KIJKER
Reinier de Graaf Gasthuis te Delft
E. te Beek, M. ten Broek, A. Lafeber, J. Postema, J. Teunissen 2383

NIEUWS UIT DE INDUSTRIE
Rubicard nu geregistreerd als geneesmiddel
C. Baggerman 2389

UIT DE OUDE DOOS
Toen en Nu: Promovendi en hun nucleair geneeskundige instrumentaria 2390

CURSUS- EN CONGRESAGENDA 2394

Een blik op de toekomst

In de, met veel lof ontvangen, gezamenlijke editie van het TvNG en MemoRad van december 2019 werd onder het motto "Kruispunt in Beeldvorming" het accent gelegd op diverse aspecten van de nucleaire geneeskunde en radiologie welke een belangrijke rol kunnen of zullen spelen in een nabije toekomst.

Onder al deze nieuwe ontwikkelingen zijn er een paar, inherent aan de nucleaire geneeskunde, die de potentie hebben om tot een verandering in onze denkwijze te leiden. Zoals bijvoorbeeld de total body PET scanner. Hoewel sommigen vraagtekens plaatsen bij de praktische aspecten van zo'n twee meter lang systeem en de voorkeur geven aan een kortere uitvoering ervan, is het concept, dat aan de basis staat van deze nieuwe generatie scanners, iets dat de huidige paradigma's kan doen switchen. Een *game changer* zoals Adriaan Lammertsma treffend karakteriseerde in zijn beschouwing. Het dynamisch kunnen scannen en vervolgens kwantificeren heeft de potentie om de beeldvorming voor zowel diagnostiek als therapierespons in een andere context te plaatsen.

Ook de ontwikkeling en plaatsbepaling van nucleair geneeskundige cardiovasculaire beeldvorming blijkt gepaard te gaan met zo'n paradigma verandering. De introductie van generator gebaseerde doorbloedingstracers zoals Rubidium maakt het haalbaar, reeds nu, met de huidige generatie PET/CT toestellen, de absolute kwantificatie van de myocardiale perfusie te waarborgen zoals Hein Verberne en coauteurs benadrukten in hun artikel van de gezamenlijke editie van het TvNG met MemoRad. Als mogelijk alternatief voor de kwantificatie van de myocardperfusie wordt het gebruik van ^{99m}Tc gelabelde perfusietracers met gammacamera's met CZT (Cadmium Zinc Telluride) detectoren naar voren geschoven. Inmiddels is dezelfde CZT-technologie geïncorporeerd in SPECT/CT systemen, wat tomografische total body beeldvorming in plaats van de traditionele planaire benadering mogelijk maakt.

Eveneens veelbelovend is wat experts uit diverse hoeken van de nucleaire geneeskunde in een collectief interview lieten weten. Niet alleen een uitbreiding in het pakket van diagnostische tracers voor grote patiëntengroepen met bijvoorbeeld ^{68}Ga-FAPI (*fibroblast-activated protein inhibitors*) naast ^{18}F-FDG en met ^{18}F of ^{68}Ga gelabelde PSMA wordt voorspeld maar ook meer mogelijkheden voor therapie met onder andere ^{177}Lu-PSMA, ^{177}Lu-FAPI en radionuclide therapie met alpha-emitters.

De blik op de toekomst van de TvNG & MemoRad uitgave werd gecompleteerd met beschouwingen over entrepreneurschip in de beeldvorming, radioembolisatie en protonentherapie. Allemaal processen in ontwikkeling met een belangrijke bijdrage vanuit de nucleaire geneeskunde.

Van de vorige editie naar de eerste uitgave van het TvNG dit jaar: ook één die zeer speciaal is. Het tijdschrift begint aan haar vijfde decennium met een tweetal beschouwingen die specifieke richtlijnen over beeldvormende technieken bij fractuur-gerelateerde infecties en Hodgkin lymfoom bij volwassenen bespreken. Verder wordt, in een dubbelpublicatie met MemoRad, casuïstiek over cardiale amylodoïse op een skeletscan gepresenteerd. Vervolgens wordt een nieuwe leerstoel radiochemie en een viertal proefschriften, drie ervan PET betreffend, toegelicht. Het Reinier de Graaf Gasthuis te Delft is in deze uitgave gast in de rubriek Dienst in de Kijker. Tenslotte, naast de samenvattingen van vrije inzendingen gepresenteerd tijdens de wetenschappelijke vergadering van de NVNG van 22 november 2019 wordt in de rubriek Uit de Oude Doos aandacht besteed aan promovendi van weleer en hoe het gebruik van nucleair geneeskundig instrumentarium een centrale rol in hun proefschriften speelde.

Voor veel lezers blijft de gedrukte versie van het TvNG de belangrijkste vorm van communicatie met het tijdschrift. Inmiddels biedt de internetsite van het tijdschrift ook mogelijkheden tot kennisneming met opinievormende multimedia stukken en videomateriaal, voor het eerst gepost in november 2017. In 2019 startte het TvNG met het publiceren van video interviews met een internationaal karakter. Gesprekken met vooraanstaande nucleair geneeskundigen zoals Rodney Hicks en Ignasi Carrió zijn de eerste twee die op het YouTube kanaal van het TvNG te bezichtigen zijn. Beide hoogleraren bespreken specifieke onderwerpen en geven hun visie op de toekomst. Wij hopen dat dit initiatief door de lezers van het tijdschrift zal worden gewaardeerd en gesteund.

Per slot van rekening betreft de toekomst van de nucleaire geneeskunde ons allemaal.

Welkom in het nieuwe decennium van het TvNG!

Renato Valdés Olmos & Ben Bulten
Hoofdredacteuren

Coverfoto: Different transversal slices concerning mpMRI-ADC, PSMA PET/CT, PET-CT/MRI fused segmentation and TRUS fused biopsy of a PET-positive lesion in a Gleason 3+4 prostate cancer. Het beeld komt uit abstract "Detection of prostate cancer by ^{68}Ga-PSMA PET/CT and first experiences with PET-ultrasound fused biopsies" van F. Intema et al.

Imaging techniques in fracture-related infections

Prof. A.W.J.M. Glaudemans, MD, PhD
Medical Imaging Center, department of Nuclear Medicine and Molecular Imaging, University Medical Center Groningen

This article is a summery of:

- Dutch guideline: Diagnostiek en behandeling van patiënten met een fractuur-gerelateerde infectie (www.richtlijnendatabase.nl) (1)
- European guideline: Consensus document for the diagnosis of peripheral bone infection in adults: a joint paper by the EANM, EBJIS, and ESR (with ESCMID endorsement). Eur J Nucl Med Mol Imaging 2019(46):957-70 (2)
- Springer textbook"Nuclear medicine in infectious diseases", Editors A. Signore and A.W.J.M. Glaudemans, ISBN 978-3-030-25494-0

Definition of fracture-related infections

In infections of the musculoskeletal system after fracture, until recently, many different definitions were used. Terminology such as osteitis, osteomyelitis, peripheral bone infection, posttraumatic osteomyelitis, deep infection, etcetera, were applied randomly by clinicians and in studies without uniform agreements. The same applies for the time frame for the division into early and delayed, or acute and chronic. The last years, however, more awareness appeared, to have uniform definitions to be able to better compare research results with each other and to develop international protocols and guidelines.

In 2018, a consensus definition including diagnostic criteria, was published by a group of experts representing the *Arbeitsgemeinschaft für Osteosynthesefragen* (AO). From this publication on, the term fracture-related infections (FRI) encompasses the complete spectrum of infections (acute/chronic, deep/superficial, bone involvement/only soft tissue involvement, with/without metallic implants) following surgical fixation of a closed or open fracture (3). Furthermore, two levels of certainty concerning the diagnostic features of FRI were defined, i.e. confirmatory criteria and suggestive criteria (Table 1).

If we look carefully to the radiological signs (one of the suggestive criteria for FRI), then this is defined to any one of the following: (i) bone lysis (at the fracture site, around the implant), (ii) implant loosening, (iii) sequestration (occurring over time), (iv) failure of progression of bone healing (i.e. non-

Table 1. Criteria to diagnose FRI.

	Confirmatory criteria	Suggestive criteria
Medical history and clinical exam	• Fistula • Sinus • Wound breakdown • Purulent drainage or the presence of pus	• Clinical signs, local or systemic (pain, redness, swelling, fever) • Radiological signs • New-onset joint effusion • Elevated serum inflammatory markers • Persistent, increasing or new-onset wound drainage
Surgical exploration	• Phenotypically indistinguishable pathogens identified by culture from at least two separate deep tissue/implant specimens • Presence of micro-organisms in deep tissue specimens, confirmed by histopathological examination	• Pathogenic organism identified by culture from a single deep tissue/implant specimen

union), and (v) presence of periostal bone formation (e.g. at localisations other than the fracture site or in case of a consolidated fracture). Nuclear medicine imaging or signs at nuclear imaging scans are not mentioned, despite the fact that recent publications mention similar results and in some cases even clear advantages of nuclear imaging modalities above conventional radiological imaging techniques (4). Fortunately, two recent guidelines do mention the added value of nuclear medicine techniques and even provided clear messages when to use which nuclear medicine imaging technique. The diagnostic imaging part of both guidelines will now be summarised.

Dutch guideline "Diagnosis and treatment of fracture-related infections"

The aims of diagnostic imaging in fracture-related infections (FRI) are: (1) to confirm or exclude if FRI is present, (2) to determine the extent of an infection when present, and (3) to obtain specific anatomical information (such as the presence of sequesters, cloacae and abscesses) for surgical planning.
In clinical practice several diagnostic imaging techniques are performed, depending on the availability of imaging techniques, the preferred imaging technique by the referring clinician, and the expertise of imagers in specific techniques (4).
Till now, no optimal diagnostic imaging strategy exists. All imaging techniques have their pros and cons, and, consequently, their specific indications (Table 2). It is essential that the surgeon

Table 2. Overview of available imaging techniques to diagnose FRI.

Modality	Indication	Advantages	Limitations	Sensitivity	Specificity
X-ray	First choice for judgement consolidation fracture, position and integrity metallic implants	Easy, widely available; low radiation dose	Diagnosing FRI difficult	Unknown	
CT	Second choice for judgement consolidation fracture, position and integrity metallic implants, especially when more detailed information is needed	Better resolution compared to X-ray; contrast possible	Radiation dose; diagnosing FRI difficult; artefacts when metallic implants in situ	0.47	0.50
MRI	First choice for judgement soft tissue and bone anatomy	No radiation dose; contrast possible	Artefacts when metallic implants in situ	0.82-1.00	0.43-0.50
Bone scan	First choice for judgement bone viability	Easy judgment of bone viability	Radiation dose; increased bone metabolism also in other bone diseases; diagnosing FRI difficult	0.89-1.00	0-0.10
WBC scintigraphy	First choice for diagnosing FRI in the peripheral skeleton	High diagnostic accuracy; simultaneous CT imaging possible; good differentiation between infection in or outside the bone	Radiation dose, laborious labelling procedure, two day procedure, difficult to diagnose FRI in the central skeleton	0.85-1.00	0.89-0.97
FDG-PET/CT	First choice for diagnosing FRI in the central skeleton; second choice for diagnosing FRI in the peripheral skeleton	Easy; simultaneous CT imaging possible; good differentiation between infection in or outside the bone; also for diagnosing FRI in the central skeleton	Radiation dose, aspecific tracer, lower diagnostic accuracy compared to WBC scan	0.86-0.94	0.76-1.00

and the imaging specialist collaborate closely together in finding the best technique for the individual patients. Eventually the particular findings of a specific scan can be suggestive for FRI.

The imaging starting question of the Dutch guideline was: "Which imaging technique should be used to diagnose fracture-related infections? After thorough literature search and after reaching a consensus with the guideline members the recommendations were as follows:

To confirm or exclude an infection:

- When having a clinical suspicion of an FRI, perform at least a conventional X-ray in two directions (AP and lateral)
- Perform additional nuclear medicine imaging when physical examination and conventional X-rays are inconclusive:
  - First choice (because of higher diagnostic accuracy and no influence of recent surgery): white blood cell scintigraphy and SPECT/CT
  - Second choice (easier logistics): FDG-PET/CT

For surgical planning:

- Perform a CT scan when judgment of the fracture status, the consolidation and the position and integrity of metallic implant is necessary
- Perform a MRI scan when judgment of surrounding soft tissue is necessary, including the presence of (subcortical) abscesses, sequestrate, involucrae, cloacae and fistulas
- Perform nuclear medicine imaging (preferred technique see above) or MRI (in case of no recent surgery) when judgment of the extent of the infection is necessary

European guideline 'Consensus document for the diagnosis of peripheral bone infection in adults'

Recently, four European Societies (European Association of Nuclear Medicine - EANM, European Society of Radiology - ESR, European Bone and Joint Infection Society - EBJIS, and the European Society of Clinical Microbiology and Infectious Diseases - ESCMID) shared their forces to develop a practical evidence-based guideline for diagnosing peripheral bone infections in adults. The value of clinical parameters, laboratory parameters, bone biopsy, radiological imaging techniques, and nuclear imaging techniques, was assessed. Uniform statements were addresses for each topic with the aim of positioning all diagnostic procedures in a commonly agreed and evidence-based diagnostic flowchart. For each statement a PICO (Population/Problem - Intervention/ indicator - Comparator - Outcome) was performed and a Level of Evidence was provided for each statement in consensus with all delegates and societies according to the level of evidences provided by OCEBM (5). Table 3 summarises all statements and their Level of Evidence (1=highest level of evidence, 5=lowest level of evidence or expert opinion).

Based on the above-mentioned statements and evidence from published literature, a diagnostic flowchart was developed (Figure 1). First, initial regular work-up should be undertaken in a patient with suspected peripheral bone infection. This consists of clinical examination, laboratory tests (CRP, ESR, leukocyte count), X-ray (or CT in complex anatomical areas) and probe-to-bone test if applicable. Laboratory tests should be performed over time since the trend to increase or decrease is more important than a single value. The probe-to-bone test can be helpful in some cases, e.g. when an ulcer is present.

When still having a suspicion after this initial work-up, (image-guided) bone biopsy should be performed to detect infection and the causative microorganism. Bone biopsy is really preferred, since sinus tract cultures may be false-positive due to contamination, and superficial swab cultures only have a low diagnostic value. Besides the bone biopsy, advanced diagnostic imaging tests should be done. There are no large studies in homogenous patient groups that compare radiological imaging tests directly to nuclear medicine imaging tests. Therefore, no choice can be made at this time-point between MRI on the one hand and nuclear imaging techniques on the other. Worth to mention, is that there is total lack of MRI studies for this indication (only three studies available, dating from the 80s and 90s) and that there is much more evidence for the nuclear medicine imaging tests. However, based on local experience, availability and costs, one can decide to start with MRI and use nuclear medicine techniques in case of equivocal MRI results. But the other way around is also possible if a centre is experienced in nuclear medicine modalities.
When choosing nuclear medicine techniques, the modality of choice depends on having a patient with a low or a high infection probability. In a low probability patient, you can start with a three-phase bone scan. If this returns negative, an infection can be excluded. When positive, other nuclear medicine techniques (WBC/AGA with SPECT/CT or FDG-PET/CT) should be considered. In a high probability patient, it is best to surpass the bone scan and immediately perform WBC/AGA or FDG-PET. If the patient has a history of recent surgery, recent fracture or metallic hardware in situ, the best choice is WBC or AGA scintigraphy with SPECT/CT. If none of this is the case, FDG-PET/CT is the first option. Although the exact time frame is unknown, we know that performing FDG-PET/CT in the first

Table 3. Statements on the diagnosis of peripheral bone infection (adapted from the Consensus Document published by EANM, ESR, EBJIS and ESCMID). LoE = Level of Evidence

Nr	Statement	LoE
1	Patients presenting with clinical and radiological signs of peripheral bone infection or a positive probe-to-bone test may require further diagnostic procedures	5
2	Fistula direct to the bone and purulent discharge are evidence of bone infection	5
3	CRP, ESR and WBC counts should always be performed in patients suspected of having peripheral bone infection for diagnostic purposes	4
4	Blood cultures should be considered in patients with fever suspected of having peripheral bone infection diagnosing the involved bacteria	4
5	Conventional radiography is the first imaging modality to be performed in patients suspected of having peripheral bone infection for diagnosis and follow-up	3
6	In case of clinical and radiological signs of peripheral bone infection, bone biopsy is the reference standard for confirming infection and identifying the causative microorganism	4
7	In case of clinical and radiological signs of peripheral bone infection, sinus tract cultures and/or superficial swab cultures should be discouraged in the diagnostic work-up; bone biopsy is the gold standard	4
8	Antibiotic therapy should be discontinued before biopsy	5
9	CT should be used as an adjunct to conventional radiographs in complex anatomical areas and is useful to detect bone sequesters	4
10	Non-contrast MRI has high diagnostic performance in detecting peripheral bone infection	2
11	Intravenous administration of gadolinium-based contrast agents does not increase the diagnostic performance of MRI in peripheral bone infection	2
12	The presence of a metallic implant/fixation device is not a contraindication to perform MRI in patients with suspected peripheral bone infection	5
13	Three-phase bone scintigraphy is a sensitive technique in patients suspected for peripheral bone infection although not highly specific	2
14	WBC scintigraphy and AGA scintigraphy have similar high diagnostic accuracy for diagnosis of peripheral bone infection	2
15	Pre-test probability of infection should be considered for choosing between three-phase bone scan and WBC scintigraphy (fractures, recent surgery, metallic implants, highly positive serological tests)	5
16a	^{18}F-FDG-PET has high diagnostic accuracy in peripheral bone infection without fracture and metallic implants	2
16b	WBC scintigraphy is the preferred nuclear medicine imaging technique of choice in patients suspected of peripheral bone infection with recent fracture or hardware in situ	2
17	Hybrid SPECT-CT WBC imaging can be performed for exact localisation of infection site	2
18	When having a suspicion for haematogenous spread of the infection, ^{18}F-FDG-PET/CT is the first imaging modality of choice	5

month after surgery may lead to false positive results, and that WBC (or AGA) scintigraphy does not have that limitation; this technique can already be performed shortly after surgery. When having equivocal results on WBC scintigraphy, bone marrow scintigraphy can be performed to compare the results of both scans with each other: discordance (uptake on WBC scan but not on bone marrow scan) means an infection, concordance (uptake both on WBC scan and on bone marrow scan) means, no infection. When having suspicion of dissemination of the infection, then FDG-PET/CT is the best choice.

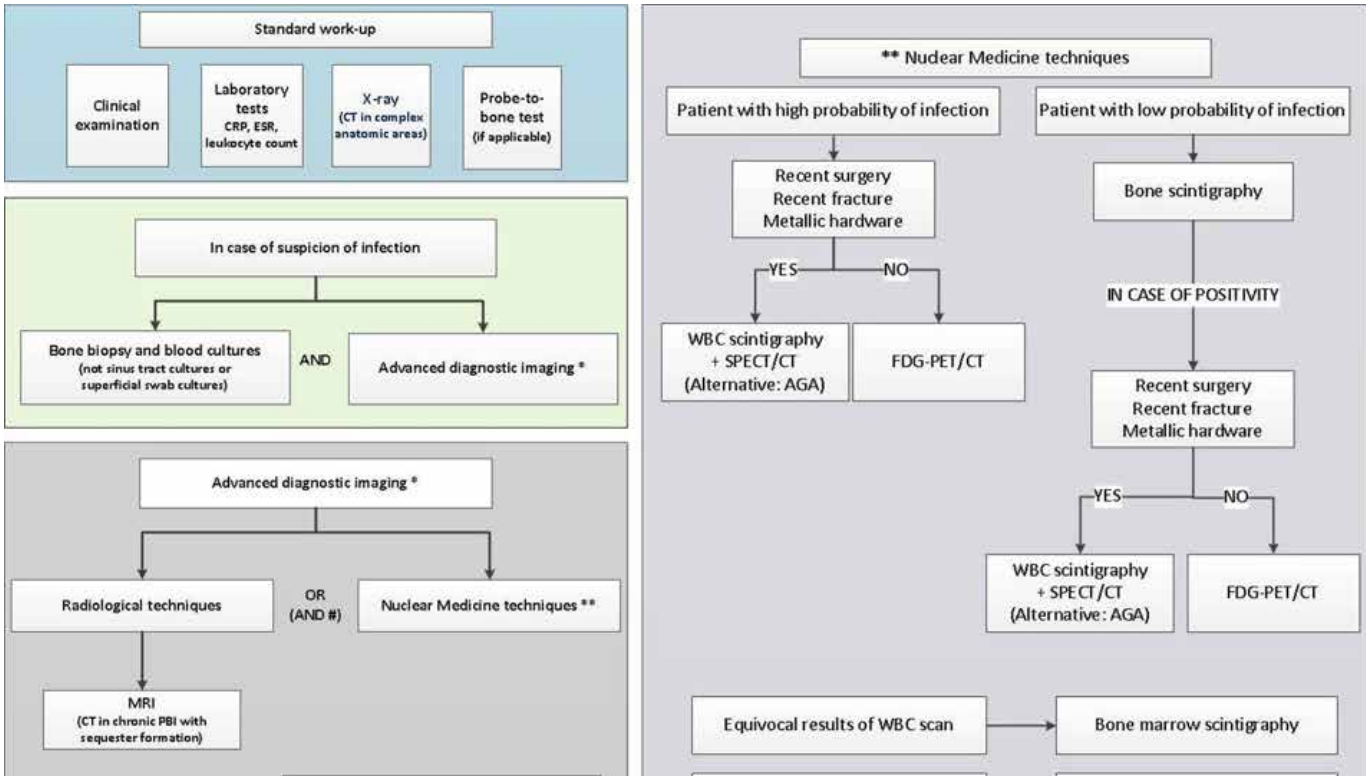

Figure 1. Diagnostic flowchart in patients suspected of peripheral bone infection (2).

In clinical practice: answers to the most common clinical questions

Is there viability of the involved bone and/or are there sequesters?

When this is the only question from the referring trauma or orthopedic surgeon, then a three-phase bone scintigraphy (or a NaF-PET) is required. When performing a conventional bone scan all three phases are necessary to see if there is perfusion and osteoblastic activity of the involved bone. When looking for a sequester (that can be rather small), SPECT/CT is required for exact location and to be able to see a small "cold" spot in case of a sequester. This is really the only question for which bone scan (or NaF-PET) is the absolute best option in patients after trauma and/or bone surgery. However, since the spatial resolution - when performing conventional bone scintigraphy - is rather limited (to approximately 8 mm), smaller sequesters can be missed. When there is uptake visible in the setting of FRI, it is often increased osteoblastic activity due to recent fracture or surgery, healing osteoblastic activity or an infection. Other imaging methods are then necessary to differentiate between these possibilities for increased uptake.

Is there an infection?

Both WBC scintigraphy (at least dual time point imaging, time corrected for decay, with SPECT/CT for exact localisation) and FDG-PET/CT can be used, both with several advantages but also some limitations as mentioned before.
In 2017, a systematic review on the accuracy of diagnostic imaging modalities for peripheral post-traumatic osteomyelitis (PTO, now called FRI) was published (4). Five suitable studies were identified addressing the value of WBC scintigraphy (only two of them combined with SPECT/CT) (6-10). Overall, sensitivity of WBC scintigraphy ranged from 50 to 100%, and specificity from 40 to 97%. The positive likelihood ratios (LR+) ranged from 1.30 to 33.33 and negative likelihood ratios (LR-) values were 0.56 and 0.57. This indicates a strong to convincing diagnostic evidence to accurately detect, but weak evidence to exclude PTO. However, since some of these studies were performed without the correct labelling procedures, acquisition protocols and interpretation criteria, results will for sure be higher when performing the scans according to the guidelines (11). Additionally, the studies that used SPECT/CT reported higher diagnostic accuracy (sensitivity 100%, specificity 89-97%). The largest study (49 PTO patients) used both the correct protocols and SPECT/CT and found a

diagnostic accuracy of 98%.
Six studies (12-17) were included that address the value of FDG-PET in diagnosing PTO, three combined with CT, and three performed on a PET only camera system. Overall, sensitivity ranged from 83 to 100%, and specificity ranged from 51 to 100%. The other measures showed moderate to strong diagnostic evidence of FDG-PET for either detecting or excluding PTO. Moreover, when PET/CT was used, the diagnostic accuracy measures increased significantly (sensitivity between 86 and 94%, specificity between 76 and 100%). Recently, two studies (one on WBC imaging using the correct protocols and using SPECT/CT, and one on FDG-PET/CT) were published in a large homogenous patient group with suspected FRI. In the first study, 192 consecutive patients in whom WBC scintigraphy with ^{99m}Tc-HMPAO-labelled autologous leucocytes - including SPECT/CT - was performed for suspected peripheral FRI were included (18). The reference standard was based on the outcome of microbiology in case of surgery or clinical follow-up of at least six months. FRI was defined as any bone infection resulting from the surgical or non-surgical treatment of an open or closed fracture. WBC scintigraphy was found to have a sensitivity of 79%, a specificity of 97%, a positive predictive value of 91%, a negative predictive value of 93% and a diagnostic accuracy of 92% for detecting FRI in the peripheral skeleton. Three other important messages were mentioned: (i) the duration of the interval between surgery and WBC scintigraphy did not influence its diagnostic accuracy, (ii) concomitant use of antibiotics and/or NSAIDs did not influence its diagnostic accuracy, and (iii) the majority of the patients with a false-negative scan suffered from an infected nonunion.

In the second retrospective cohort study all patients with suspected FRI undergoing FDG-PET/CT scans in two level-1 trauma centers were included (19). Besides the visual analysis (uptake location, uptake pattern, and grade of uptake), also semi-quantitative evaluation was performed by measuring SUVs on EARL reconstruction scans. SUVs were determined by drawing a VOI on both the target area with suspected infection and a corresponding anatomical reference area on the contralateral side. In this study, the reference standard consisted of the results of at least two deep, representative microbiological cultures or the presence/absence of clinical confirmatory signs of FRI (conform the earlier mentioned AO guidelines) during a follow-up of at least 6 months. In total 156 FDG-PET/CT scans were analysed in 135 patients. All scans were independently reassessed by two nuclear medicine physicians. Visual assessment of the scans showed a sensitivity of 89%, a specificity of 80%, a positive predictive value of 74%, a negative predictive value of 91%, and a diagnostic accuracy of 83%. SUV measurements on their own resulted in a lower diagnostic performance, but combining them with the visual assessment yielded a somewhat higher area under the curve than visual assessment alone. An important other finding was that an interval between surgery and FDG-PET/CT scan of less than one month was associated with a sharp increase in false positive scan results.

Combining the results of the systematic review and these last two studies with imaging performed according to the guidelines and in a large homogenous patient group with suspected FRI, WBC scintigraphy showed the best diagnostic accuracy, can be performed shortly after the surgery and should be considered the best nuclear imaging modality in patients with suspected FRI. However, since this technique has several disadvantages, and since not every centre is able to label the leucocytes and to perform this technique, FDG-PET/CT is also a good option since the results of FDG-PET/CT are satisfactory enough. Furthermore, the newer hybrid camera systems even have a better spatial resolution and have the possibility for metal artefact reduction in the CT part, which even leads to a further improvement of the diagnostic accuracy of FDG-PET/CT in patients with suspected FRI. However, one should be aware that performing the FDG-PET/CT shortly after surgery may lead to false positive results.

Where is the location of the infection? Is the bone involved or only the soft tissue?

This question is easy to answer. Since we now have hybrid camera systems, both for SPECT and for PET, it is obvious that these systems should be used and that SPECT or PET only systems are obsolete. Always perform SPECT/CT when there is uptake visible at the WBC scintigraphy. The diagnosis of an infection should be settled - conform the guidelines - based on the planar images (increase in size or intensity with time), but the exact location can be defined on the SPECT/CT. When performing FDG-PET, always perform PET/CT. With anatomical correlation it is easy to tell the referring clinician whether the infection involves the bone or is only located in the soft tissue.

What is the extent of the infection?

When already known (clear clinical symptoms, biopsy/microbiology) that an infection is present, nuclear medicine imaging could also have added value for the treating surgeon. Based on the imaging findings, a definitive surgical plan can be made. A CT scan can be performed to look for possible dislocation of the fracture, if there is consolidation and

to evaluate the position and integrity of the metallic implants. If the surgeon wants to have information about the soft tissue surroundings, then MRI is the first imaging choice, since this technique is able to evaluate the presence of abscesses (subcortical), sequestrate, involucres, cloacae, and fistulas. To really have an overview of the extent of an already known infection, FDG-PET/CT can be a good option to help the surgeon for decision making in his/her surgical plan.

Is there spread of infection throughout the body?

In case of suspicion for spread of infection (fever, elevated infection parameters in the blood, positive blood cultures), FDG-PET/CT is the best option. Despite a limited number of papers published on this topic, it is obvious from daily clinical practice that a whole-body imaging technique is favourable to visualise all infectious lesions within a patient. It is possible to see not only other infectious foci in the musculoskeletal system, but also possible foci in liver, spleen, kidneys, lungs, heart etc. When having suspicion of haematogenous spread of infection, FDG-PET/CT is the imaging modality of choice.

Clinical examples

Case 1: 57-year-old male patient. One year ago crush trauma of his right ankle/feet, resulting in a fracture of the talus bone, cuboid bone and lateral cuneiform bone. Treatment first with an external fixator and later with a triple arthrodesis. Now still pain complaints. CT scan was inconclusive. Because of suspicion of an infection WBC scintigraphy was performed.
WBC scintigraphy (A-B: delayed images (4 h after injection of the radiolabelled cells) anterior and posterior view, C-D: late images (22 h after injection) anterior and posterior view, E-F: SPECT/CT images at the delayed time point). The images (corrected for decay and showed in counts intensity) show increased uptake at the talus bone, at the location of the screws at the ventral side. The uptake increases in intensity and size with time, very suggestive for an infection. Re-surgery was performed in which the infected talus bone and screws were removed and a cement prosthesis was placed.

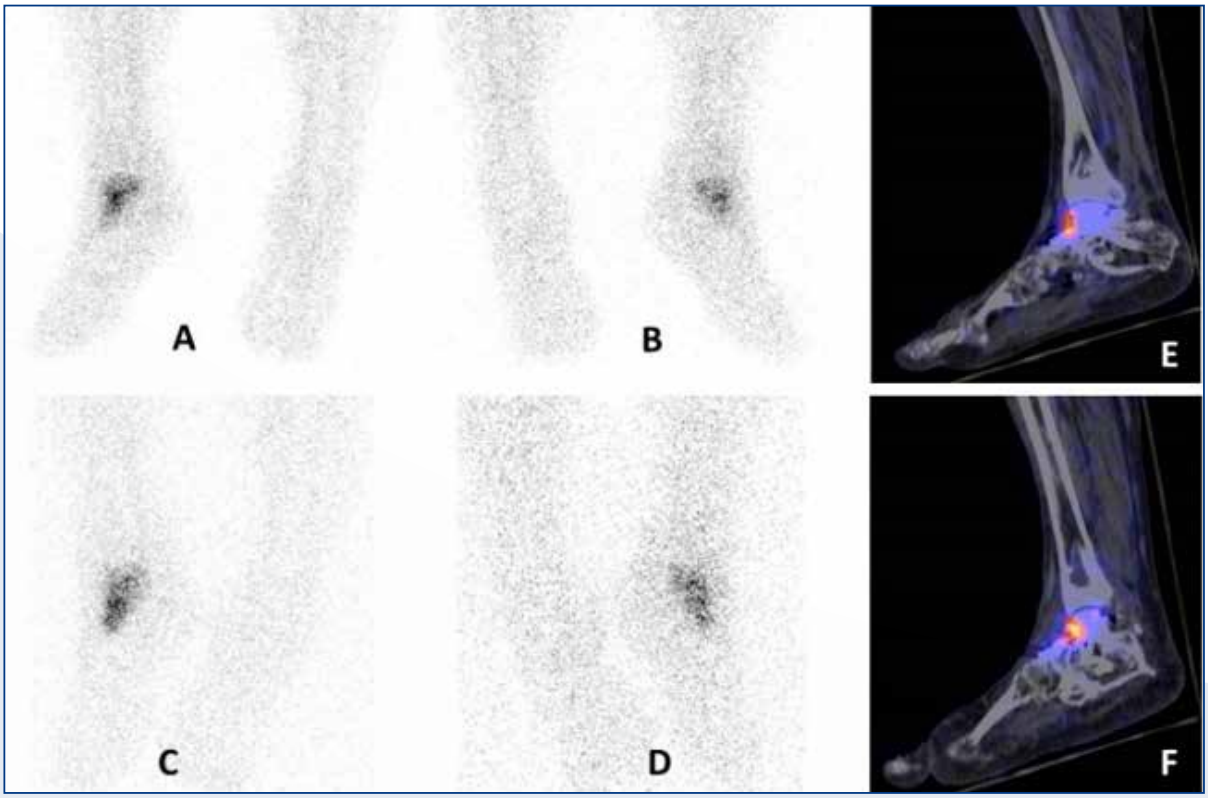

Case 1

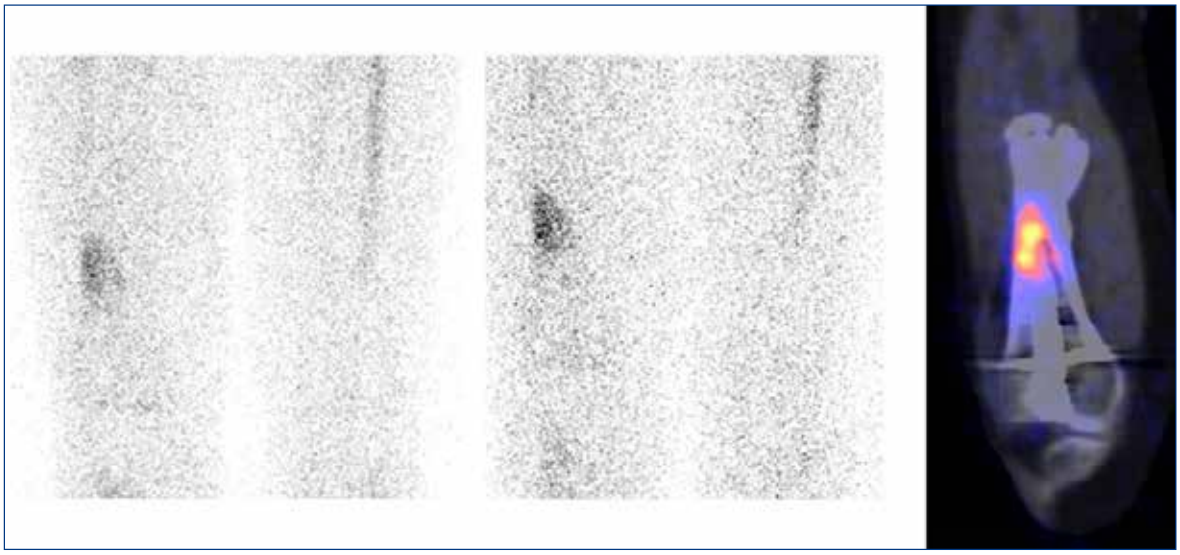

Case 2

Case 2: 64-year-old female, car collision. Fracture of the right femur. Intramedullary fixation. Three years later still no consolidation and pain complaints. White blood cell scintigraphy (because of suspicion for a low grade infection) was performed. The delayed and late images (corrected for decay, shown in count intensity) and SPECT-CT fusion image show increasing uptake with time at the ventrolateral side of the distal femur, suggestive of an infection. Patient was treated with antibiotics for several months after which complaints decreased. A CT scan one year later showed signs of consolidation.

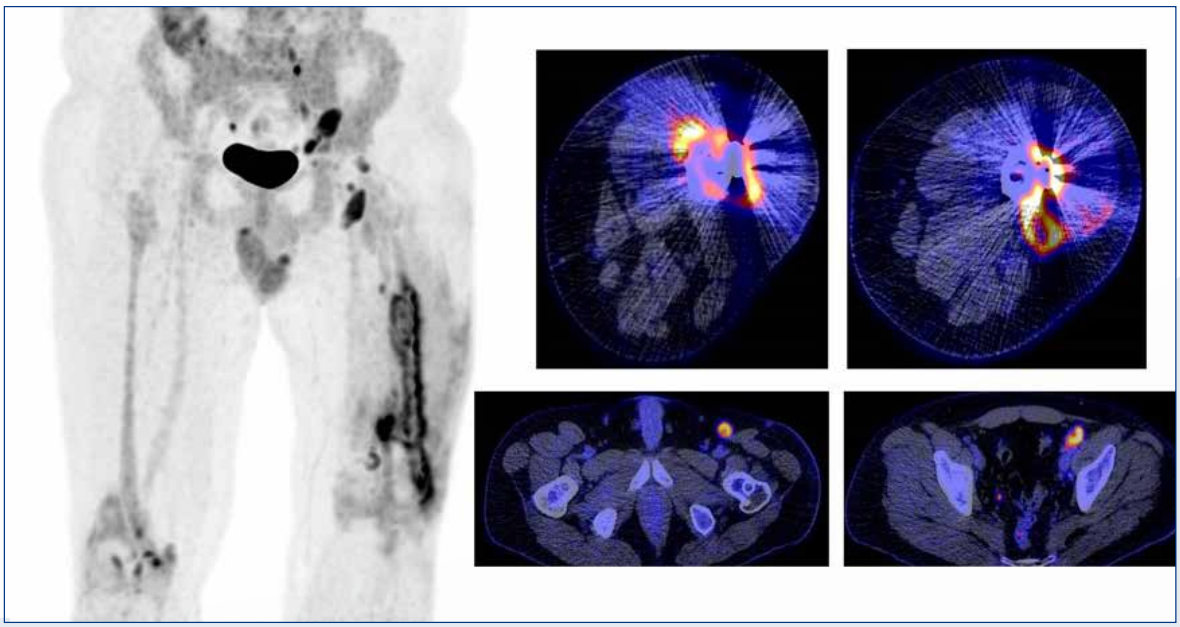

Case 3

Case 3: 35-year-old male, gunwound left femur. Retrograde femoral nail placement. Now fever and redness of the scar. Highly suspicious of infection. FDG-PET/CT scan was performed to evaluate the extent of the infection. Left image: MIP, right images: fused transversal PET/CT images, showing very intense uptake along the metallic implant with soft tissue extension. Furthermore, intense uptake at inguinal and para-iliac lymph nodes suggestive for spread of infection. Blood cultures were positive, at re-surgery the nail was removed, a new metallic implantation was performed. After surgery patient was treated with antibiotics for twelve weeks.

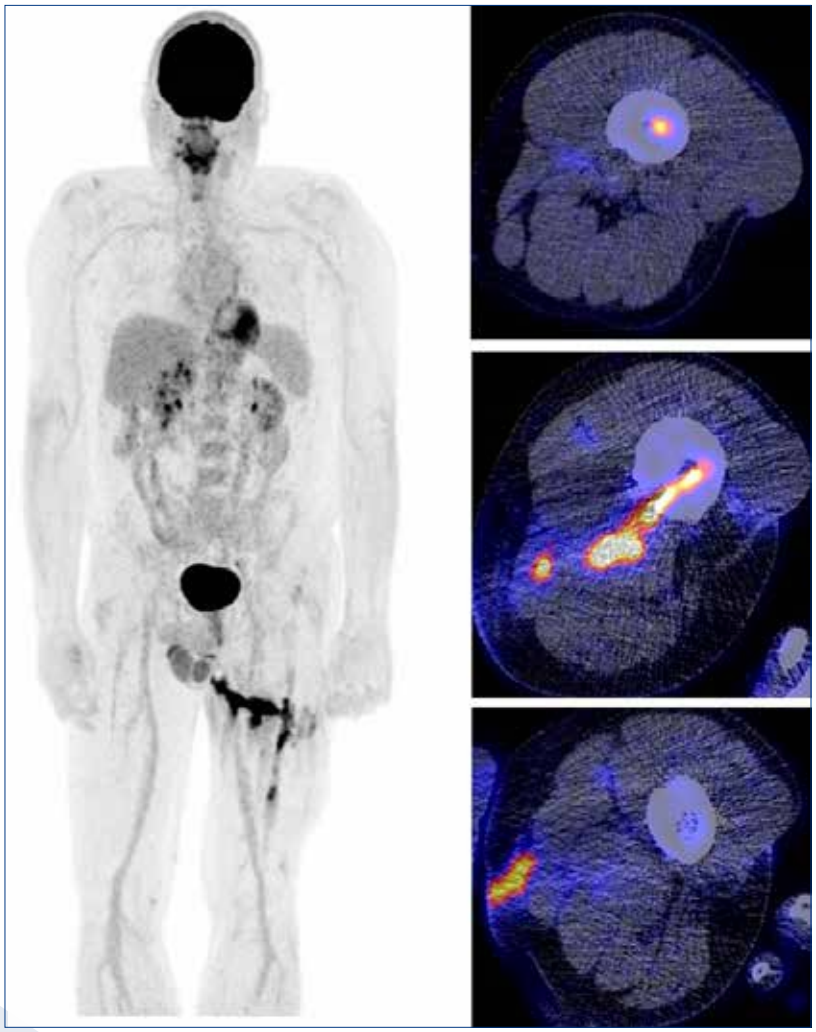

Case 4

Case 4: 50-year old male, twenty years after left femur fracture. Now fever, swelling and pain complaints at the medial side of his proximal femur. CT scan showed a high suspicion for chronic osteomyelitis with a destruction of the cortex and a possible abscess. FDG-PET/CT was performed to evaluate the extent of the infection and to look for dissemination of the infection. FDG-PET/CT (left image: MIP, right images: fused transversal PET/CT images) showed uptake at several locations in the bone marrow, and a large fistula from the bone marrow, through the destructed cortex to abscesses in the medial thigh area with continuation to the skin. At surgery the fistula was explored, the osteomyelitis was cleaned, and the defect was filled with granulation and cement. Patient was treated with antibiotics for six weeks.

a.w.j.m.glaudemans@umcg.nl ♦

References

1. Govaert GA, Termaat MF, Glaudemans AW, Geurts JA, de Jong T, de Jong VM, Joosse P, Kooijmans H, Overbosch J, Scheper H, Spijkerman IJ. Diagnosis and treatment of fracture-related infections. Ned Tijdschr Geneeskunde 2019 Apr 11;163
2. Glaudemans AW, Jutte PC, Cataldo MA, Cassar-Pullicino V, Gheysens O, Borens O, Trampuz A, Wörtler K, Petrosillo N, Winkler H, Signore A, Sconfienza LM. Consensus document for the diagnosis of peripheral bone infections in adults: a joint paper by the EANM, EBJIS, and ESR (with ESCMID endorsement). Eur J Nucl Med Mol Imaging 2019;46(4):957-70
3. Metsemakers WJ, Morgenstern M, McNally MA, Moriarty TF, McFayden I, Scarborough M, Athanasou NA, Ochsner PE, Kuehl R, Raschke M, Borens O, Xie Z, Velkes S, Hungerer S, Kates SL, Zalavras C, Giannoudis PV. Fracture-related infection: A consensus on definition from an international expert group. Injury 2018;49(3):505-10
4. Govaert GA, IJpma FF, McNally M, McNally E, Reininga IH, Glaudemans AW. Accuracy of diagnostic imaging modalities for peripheral post-traumatic osteomyelitis - a systematic review of the recent literature. Eur J Nucl Med Mol Imaging 2017;44:1393-407
5. OCEBM Levels of Evidence Working Group. The Oxford 2011 Levels of Evidence. Oxford Center for Evidence-based Medicine. Www.cebm.net/index.aspx?0=5653. Website 2016
6. Glaudemans AW, de Vries EF, Vermeulen LE, Slart RH, Dierckx RA, Signore A. A large retrospective single-centre study to define the best image acquisition protocols and interpretation criteria for white blood cell scintigraphy with 99mTc-HMPAO-labelled leukocytes in musculoskeletal infections. Eur J Nucl Med Mol Imaging 2013;40(11):1760-9
7. Ballani NS, Al-Huda FA, Khan HA, Al-Mohannadi S, Mahmood H, Al-Enezi F. The value of quantitative uptake of (99m)Tc-MDP and (99m)Tc-HMPAO white blood cells in detecting osteomyelitis in violated peripheral bones. Journal

of nuclear medicine technology 2007;35(2):91-5
8. Kaim A, Ledermann HP, Bongartz G, Messmer P, Muller-Brand J, Steinbrich W. Chronic post-traumatic osteomyelitis of the lower extremity: comparison of magnetic resonance imaging and combined bone scintigraphy/immunoscintigraphy with radiolabelled monoclonal antigranulocyte antibodies. Skeletal Radiology 2000;29(7):378-86
9. Meller J, Koster G, Liersch T, Siefker U, Lehmann K, Meyer I, et al. FDG imaging with a dual-head coincidence camera and (111) In-labelled autologous leukocyte scintigraphy. Eur J Nucl Med Mol Imaging 2002;29(1):53-60
10. Horger M, Eschmann SM, Pfannenberg C, Storek D, Dammann F, Vonthein R, et al. The value of SPET/CT in chronic osteomyelitis. Eur J Nucl Med Mol Imaging 2003;30(12):1665-73
11. Signore A, Jamar F, Israel O, Buscombe J, Martin-Comin J, Lazzeri E. Clinical indications, image acquisition and data interpretation for white blood cells and anti-granulocyte monoclonal antibody scintigraphy: an EANM procedural guideline. Eur J Nucl Med Mol Imaging 2018;45(10):1816-31
12. Meller J, Koster G, Liersch T, Siefker U, Lehmann K, Meyer I, et al. FDG imaging with a dual-head coincidence camera and (111) In-labelled autologous leukocyte scintigraphy. Eur J Nucl Med Mol Imaging 2002;29(1):53-60
13. Goebel M, Rosa F, Tatsch K, Grillhoesl A, Hofmann GO, Kirschner MH. Diagnosis of chronic osteitis of the bones in the extremities. Relative value of F-18 FDG-PET. Der Unfallchirurg 2007;110(10):859-66
14. Hartmann E, Eid K, Dora C, Trentz O, von Schulthess GK, Stumpe KD. Diagnostic value of 18F-FDG PET/CT in trauma patients with suspected chronic osteomyelitis. Eur J Nucl Med Mol Imaging 2007;34(5):704-14
15. Schiesser M, Stumpe KD, Trentz O, Kossmann T, von Schultess GK. Detection of metallic implant-associated infections with FDG PET in patients with trauma: correlation with microbiologic results. Radiology 2003;226(2):391-8
16. Shemesh S, Kosashvili Y, Groshar D, Bernstine H, Sidon E, Cohen N, et al. The value of 18-FDG PET/CT in the diagnosis and management of implant-related infections of the tibia: a case series. Injury 2015;46(7):1377-82
17. Wenter V, Muller JP, Alberto NL, Lehner S, Fendler WP, Bartenstein P, et al. The diagnostic value of [(18) F]FDG PET for the detection of chronic osteomyelitis and implant-associated infection. Eur J Nucl Med Mol Imaging 2016;43(4):749-61
18. Govaert GA, Bosch P, IJpma FF, Glauche J, Jutte PC, Lemans JV, Wendt KW, Reininga IH, Glaudemans AW. High diagnostic accuracies of white blood cell scintigraphy for fracture related infections: Results of a large retrospective single-center study. Injury 2018;49(6):1085-90
19. Lemans JV, Hobbelink MG, IJpma FF, Plate JD, van den Kieboom J, Bosch P, Leenen PH, Kruyt MC, Glaudemans AW, Govaert GA. The diagnostic accuracy of 18F-FDG PET/CT in diagnosing fracture-related infections. Eur J Nucl Med Mol Imaging 2019;46(4):999-1008

Cardiale amyloïdose op een skeletscan

T. van de Weijer, MD, PhD[1]; A. Korsten, MD[2]
Afdeling Radiologie en Nucleaire geneeskunde, [1]Maastricht Universitair Medisch Centrum, Maastricht, [2]Zuyderland Medisch Centrum, Sittard/Heerlen/Geleen

Dit artikel betreft een dubbelpublicatie met MemoRad.

Abstract
In this case series, we describe three patients with suspected cardiac amyloidosis that underwent a bone scintigraphy. Here, an intense uptake of ^{99m}Tc-Hydroxy-Di-Phosphonate (^{99m}Tc-HDP) was found in the heart in all three patients, supporting the diagnosis of cardiac amyloidosis. A short overview of imaging techniques for the diagnosis of cardiac amyloidosis is given and the possible role of bone scintigraphy in the diagnosis of cardiac amyloidosis is discussed.

Casus 1 betreft een 83-jarige patiënt met decompensatio cordis NYHA klasse II, een oud onderwandinfarct, chronisch atriumfibrilleren (AF) en een hypertrofische linkerventrikel. Zijn electrocardiogram (ECG) toonde naast het bekende atriumfibrilleren, opvallende microvoltages over de linkerventrikel. Gezien de gedilateerde ventrikel in combinatie met hartfalen en de afwijkingen op het ECG, werd er onder andere de verdenking op cardiale amyloïdose uitgesproken. Voor deze vraagstelling werd een skeletscintigrafie aangevraagd. Er werd een whole-body skeletscintigrafie vervaardigd en een single photon emission computerised tomography (SPECT) in combinatie met een low dose computerized tomography (CT) van de thorax (figuur 1A). Er werd 600 MBq ^{99m}Tc-oxidronaat (HDP) i.v. toegediend en na 3 uur werden er statische whole-body opnames verricht gevolgd door een SPECT/CT. De planaire opnames tonen een uitgesproken verhoogde opname van het radiofarmacon in het myocard, iso-intens aan de stapeling in het skelet. De scan toont verder een totale heupprothese rechts en is er sprake van actieve coxartrose links. De SPECT/CT bevestigt de bevindingen van de planaire opnames (figuur 1B). Ook hier is er sprake van een diffuus verhoogde opname van het radiofarmacon in de linkerventrikel, het meest uitgesproken in het septum. Voor zover te beoordelen op de low-dose CT, zijn er ook aanwijzingen voor decompensatio cordis, waaronder pleuravocht rechts, met ook verdikking van de interlobulaire septae in de longen, enkele matglasafwijkingen en een opvallend fors cor.

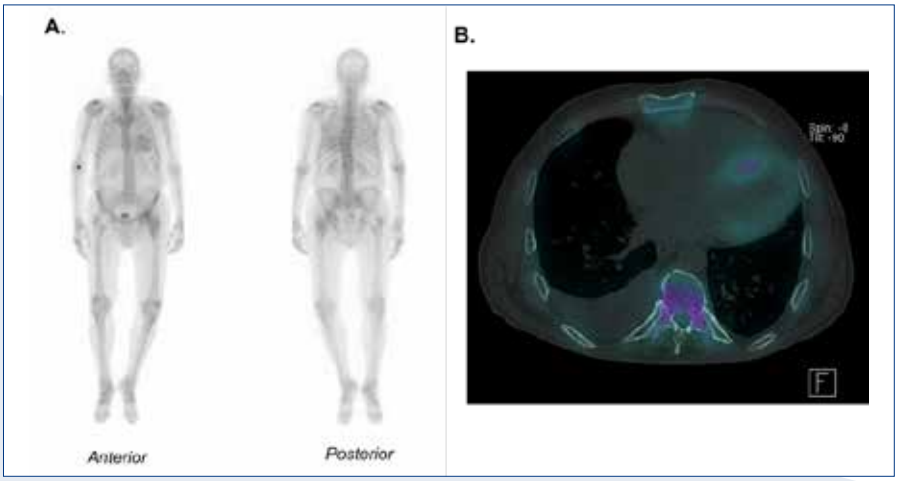

Figuur 1. Beelden behorende bij casus 1. A. De planaire opnames tonen een uitgesproken verhoogde opname van het radiofarmacon in het myocard, iso-intens aan de stapeling in het skelet. De scan toont verder een totale heupprothese rechts en is er sprake van actieve coxartrose links. B. De SPECT-CT bevestigt de bevindingen van de planaire opnames. Ook hier is er sprake van een diffuus verhoogde opname van het radiofarmacon in de linkerventrikel, het meest uitgesproken in het septum. Voor zover te beoordelen op de low-dose CT, zijn er ook aanwijzingen voor decompensatio cordis, waaronder pleuravocht rechts, met ook verdikking van de interlobulaire septae in de longen, enkele matglasafwijkingen en een opvallend fors cor.

Casus 2 betreft een man van 79 jaar met in de voorgeschiedenis twee heupprotheses, een knieprothese links, recent AF de novo, decompensatio cordis en een pacemaker. Deze patiënt had op de echo cor het beeld van een hypertrofische cardiomyopathie zonder kleplijden of een ander focus. De patiënt was niet bekend met hypertensie en het ECG liet geen bijzonderheden zien behoudens afwijkingen die passen bij een hypertrofische cardiomyopathie. Deze patiënt had geen coronairlijden in de voorgeschiedenis, het CAG toonde

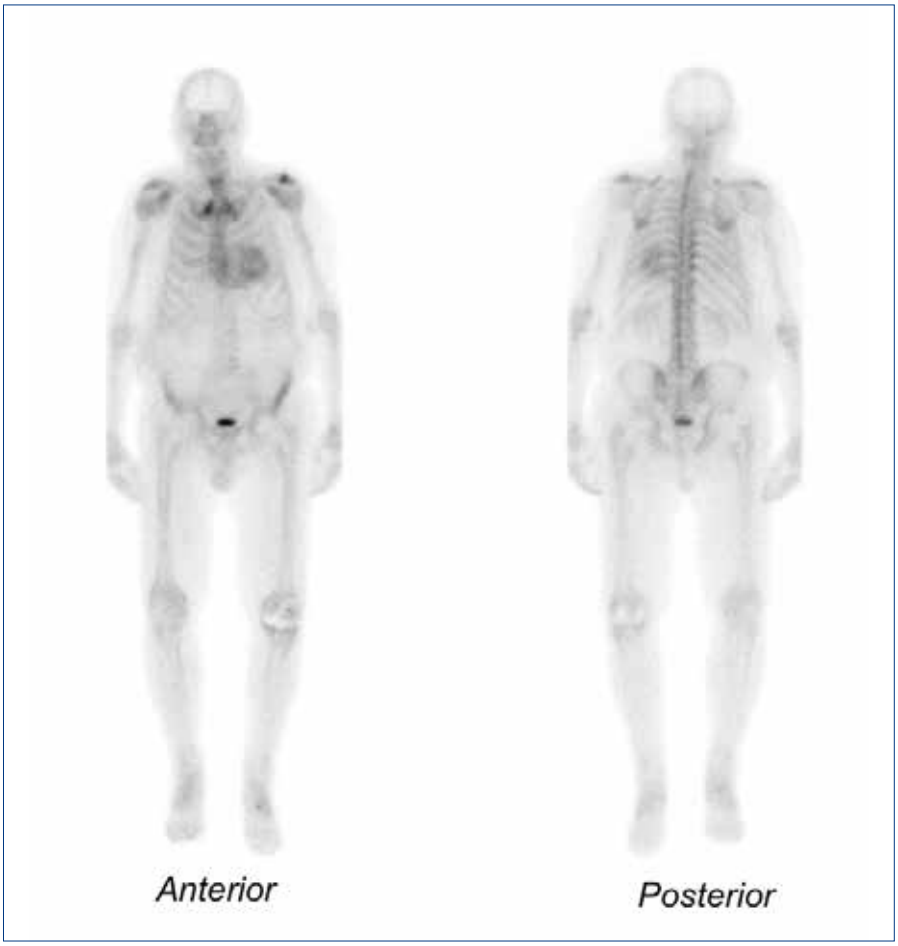

Figuur 2. Skeletscintigrafie in de late fase behorende bij casus 2. De opnames laten een matig intense diffuus verhoogde opname van het radiofarmacon zien in het myocard, gelijk aan de stapeling in het skelet. De scan toont verder gering tot matig actieve acromio-claviculaire artrose links, sterno-claviculaire artrose rechts, een totale heupprothese beiderzijds en een totale knieprothese links..

geen significante stenoses (wel was er sprake van 75% stenose van de RCA en 30% stenose van de hoofdstam). Er werd gedacht aan amyloïdose als mogelijke oorzaak voor de hypertrofische cardiomyopathie, waarvoor een botscintigrafie werd aangevraagd. Een whole-body skeletscintigrafie werd vervaardigd 3 uur na toediening van 600 MBq ^{99m}Tc-oxidronaat (HDP) i.v. (figuur 2). De opnames laten een matig intense diffuus verhoogde opname van het radiofarmacon zien in het myocard, gelijk aan de stapeling in het skelet. De scan toont verder gering tot matig actieve acromio-claviculaire artrose links, sterno-claviculaire artrose rechts en in gering mate links, een totale heupprothese beiderzijds en een totale knieprothese rechts.

Casus 3 is een gelijkaardige casus van een 84-jarige man die bekend is met essentiële hypertensie, een oud voorwand- en onderwandinfarct en paroxismaal atriumfibrilleren. Bij een controle echo cor werd een opvallend echogeen septum gezien, wat mogelijk zou kunnen passen bij cardiale amyloïdose. Om deze diagnose zonder aanvullende biopsie te kunnen ondersteunen werd ook hierbij een skeletscintigrafie verricht. Opnames werden vervaardigd 3 uur na toediening van 600 MBq ^{99m}Tc-oxidronaat (HDP) i.v. (figuur 3). De opnames tonen nu een diffuus verhoogde opname van het radiofarmarcon in het gehele myocard, ook in het rechterventrikel, op de voorwand van het linkerventrikel na. Dit zou kunnen passen bij het doorgemaakte voorwandinfarct. De stapeling is intenser dan de opname in het skelet.

Discussie

Amyloïdose wordt gekarakteriseerd door een extracellulaire depositie van 'foutief' gevouwen eiwitten. Er zijn verschillende vormen van amyloïdose, waarvan enkel het immunoglobuline-lichte-keten-amyloïd (AL) en het transthyretine amyloïd (ATTR-vorm) geassocieerd zijn met cardiale amyloïdose. Het AA-type (serum amyloïd-A-)amyloïdose leidt slechts in zeldzame gevallen tot cardiale amyloïdose. Cardiale amyloïdose kan gelokaliseerd voorkomen, maar is meestal een onderdeel van systemische amyloïdose. Cardiale amyloïdose kan leiden tot hartritmestoornissen, een snelle verslechtering van hartfunctie en plotselinge dood (1,2). De ATTR-vorm wordt vaak ondergediagnosticeerd en leidt tot een langzaam progressieve vorm van hartfalen. De AL-vorm daarentegen, is meestal snel progressief en leidt in een vroeg stadium al tot hartdysfunctie.
Een vroege detectie van cardiale amyloïdose en goede classificering is nodig omdat de behandeling van de twee vormen verschillend is. Met name bij het overgaan tot de beslissing om een implanteerbare cardioverter defibrillator (ICD) te plaatsen, bij een harttransplantatie of levertransplantatie (bij de ATTR-vorm) is het erg belangrijk om de ernst en de vorm van de cardiale amyloïdose te

Figuur 3. Skeletscintigrafie in de late fase behorende bij casus 3. De opnames tonen nu een diffuus verhoogde opname van het radiofarmacon in het gehele myocard, ook in de rechterventrikel, op de voorwand van het linkerventrikel na. Dit zou kunnen passen bij het doorgemaakte voorwandinfarct. De stapeling is intenser dan de opname in het skelet.

kennen (3).
De gouden standaard voor de diagnose van cardiale amyloïdose is biopsie, echter is er altijd een risico op steekproeffouten. Bovendien is dit een zeer invasieve methode voor een vaak kwetsbare patiëntengroep. Bij diagnostiek kunnen er afwijkingen gevonden worden op het ECG, zoals microvoltages en pseudo-infarctpatronen, die kunnen duiden op een cardiale amyloïdose (zoals bij casus 1). Echter heeft deze diagnostiek een zeer lage sensitiviteit en specificiteit.

Er zijn verschillende beeldvormende modaliteiten, die mogelijk amyloïd-deposities in het hart kunnen aantonen en de ziektelast kunnen inschatten. Zo kan op echocardiografie een verdikking van de linkerventrikelwand, verhoogde echogeniciteit van het myocard (zoals bij casus 3), een verminderde systolische functie, verdikte klepbladen en pericardeffusie worden vastgesteld. Hoewel dit klassieke tekenen zijn van cardiale amyloïdose, zijn deze vaak pas in een laat stadium aanwezig (4).

Beeldvorming middels MRI kan richting geven aan de diagnose van cardiale amyloïdose. Hier wordt vaak een abnormale diastolische functie gevonden, met een vergroting van de atria, concentrische verdikking van het linkerventrikel en een verminderde systolische functie van de ventrikels (5). *'Late enhancement'* plaatjes tonen een aankleuring over het gehele subendocard, soms uitbreidend in het myocard. Typisch hierbij is dat het vaak moeilijk is om de optimale inversietijd te vinden om het gezonde myocard te ijken (nullen) (6). Helaas heeft deze techniek een zeer wisselende sensitiviteit en specificiteit en blijft het stellen van een diagnose in een vroeg stadium van de ziekte moeizaam (tabel 1) (4). MRI is niet bij elke patiënt mogelijk (o.a. vanwege MRI-incompatibele pacemakers) en de toediening van gadolinium geeft in zeldzame gevallen het risico op nefrogene systeemfibrose. Ook kan de MRI geen onderscheid maken tussen de verschillende vormen van amyloïdose.
Nucleaire onderzoekstechnieken in het kader van cardiale amyloïdose zijn sterk in opkomst. Er zijn in het verleden studies gedaan met SPECT-tracers, echter lieten deze een zeer variabele opname van het radiofarmacon in de desbetreffende amyloïde plaques in het myocard zien waardoor deze in de praktijk niet geschikt bleken voor diagnostiek bij verdenking op cardiale amyloïdose (3).
^{123}iodine-*meta*iodobenzylguanidine (^{123}I-*m*IBG) is een SPECT-radiofarmacon dat gebruikt wordt voor de detectie van myocardiale sympathische innervatie. Er zijn aanwijzingen dat de cardiale sympathetische innervatie wordt gehinderd door amyloïd-depositie. Verminderde mIBG-stapeling in het myocard kan gebruikt worden in vroege detectie van cardiale amyloïdose. Echter, is dit onderzoek weinig specifiek voor

Tabel 1. Overzicht van beeldvormingsmodaliteiten in de diagnostiek van cardiale amyloïdose

	Sensitiviteit	Specificiteit	Kosten	Referentie
Echo	26-36%	71-81%	€ 144,71*	(22,23)
Echo + ECG	72-79%	91-100%	€ 194,04*	(4,22,24)
MRI + LE	85% (CI: 77-91%)	92% (CI: 83-97%)	€ 667,24*	(25)
Skeletscintigafie	97-100% (voor ATTR)	88-100% (voor ATTR)	€ 236,25*	(26)
^{11}C-PIB	NA	NA	€ 1.962,48**	(7,26)
^{18}F-florbetapir/ ^{18}F-flutametemol	NA	NA	€ 1.415,41**	(13,15,26)

** prijzen op basis van de NZA zorg tarieven, zorgproducten.nza.nl*
*** prijzen ontleend aan de tarievenlijst kalenderjaar 2018, onderlinge dienstverlening UMCG*

amyloïdose, omdat er veel andere aandoeningen zijn die ook leiden tot een sympathische denervatie van het myocard (3).
Er zijn momenteel veel radiofarmaca in ontwikkeling voor positron emissie tomografie (PET). De amyloïd-radiofarmaca komen met name uit het Alzheimeronderzoek. Initieel zijn er studies gedaan met Pittsburgh compound B (^{11}C-PIB). Deze studies lieten al veelbelovende resultaten zien bij patiënten met systemische amyloïdose (7-11). De praktische bruikbaarheid is echter beperkt door de korte halfwaardetijd van ^{11}C (20 minuten). Inmiddels zijn er ook al enkele gelijkaardige ^{18}F-tracers beschikbaar. Meerdere studies hebben reeds aangetoond dat deze tracers, (o.a. ^{18}F-florbetapir en ^{18}F-flutametemol) ook sensitief zijn voor de detectie van amyloïd-depositie in het myocard, met name bij AL-amyloïdose (12-14). Er is een hoge specifieke binding van de tracer in de amyloïde plaques (15). Bovendien wordt er een verschil gezien in zowel de kinetiek als mate van de stapeling van het radiofarmacon in het myocard tussen de AL- en de ATTR-vorm van amyloïdose (13).
Er zijn ook al meerdere kleine studies verricht die de diagnose van cardiale amyloïdose met deze amyloïd-tracers bevestigen (16).
De onderzochte patiëntengroepen blijken helaas erg klein en het betreft vaak retrospectief onderzoek. Er is daardoor nog geen uitspraak te doen over de sensitiviteit, specificiteit en diagnostische accuratesse van deze onderzoeken. Met name de waarde van de radiofarmaca in een vroeg stadium van de ziekte is nog niet goed onderzocht. Daarnaast zijn deze tracers relatief duur en zijn ze niet overal beschikbaar (tabel 1).
Een ander alternatief is skeletscintigrafie en SPECT/CT met bisfosfonaten. In 1977 werd de eerste studie gepubliceerd, die een associatie aantoonde tussen ^{99m}Tc-diphosphonaat en amyloïd. Waarschijnlijk wordt dit veroorzaakt door een hogere neerslag van de calciumhoudende producten in de amyloïde plaques, met name bij de ATTR-vorm van amyloïdose (17). Sinds die tijd zijn er verschillende varianten van de ^{99m}Tc-gelabelde bisfosfonaten getest (18). Er zijn dan ook enkele subtiele verschillen tussen de gebruikte tracers. Zo is ^{99m}Tc-pyrofosfaat (PYP) sensitiever dan ^{99m}Tc -methyleendifosfonaat (DPD) voor de lokalisatie van amyloïd in het hart. Toch is er ook voor ^{99m}Tc-PYP een bepaalde drempelwaarde voor de detectie van het amyloïd en is de sensitiviteit in een vroege fase beperkt. Derhalve lijkt dit onderzoek geen waarde te hebben in de vroege detectie van de ziekte (19). Wel liet de groep van Perugini et al. (20) zien dat de ^{99m}Tc-DPD-scintigrafie kan differentiëren tussen het AL-type en de ATTR-type cardiale amyloïdose. De opname van het radiofarmacon in de ATTR-groep was significant hoger dan in de AL-groep. Ook lieten zij een associatie zien met de cardiale ziektelast en stelden zij een classificatiesysteem voor als volgt:
Graad 0: Geen zichtbare opname in het hart van het radiofarmacon op de planaire opnames of SPECT.
Graad 1: Alleen zichtbaar op de SPECT, of slechts geringe stapeling zichtbaar op de planaire opnames, lager dan het skelet.
Graad 2: Matige opname in het

myocard, iso-intens aan het skelet. Graad 3: Sterk verhoogde opname in het hart van het radiofarmacon, met verminderde of slechts geringe opname in het skelet.
Er zijn niet veel studies die de PET vergelijken met SPECT voor de diagnose van cardiale amyloïdose. Pilebro et al. (9), vergeleek wel ^{11}C-Pittsburgh compound B (PIB) met DPD-scintigrafie in ATTR-patiënten. Zij toonden aan dat er een verschil was in sensitiviteit tussen de twee technieken voor de verschillende types van amyloïdfibrillen (gefragmenteerd TTR (type A) en full-length TTR (type B)). PIB-PET kan gebonden worden door de beide typen fibrillen, in tegenstelling tot de DPD-scintigrafie die enkel gebonden wordt in de type-A-fibrillen. Derhalve is de sensitiviteit van PIB beter. Andere vergelijkende studies ontbreken nog.
Cardiale opname van het radiofarmacon op een skeletscintigrafie is niet specifiek voor cardiale amyloïdose. Er zijn meerdere case reports waarbij opname in het myocard op een skeletscan wordt beschreven. Hierbij wordt onder andere een verband gelegd met het prostaatcarcinoom, sikkelcelanemie, nefrocalcinose, hypercalciëmie, vasculitis en ischemie. De cardiale stapeling in die gevallen is over het algemeen heel mild. Dit moet dan ook in ogenschouw genomen worden bij beoordeling van de opname in het hart (21). Desalniettemin, bij een patiënt met een verhoogde opname van het radiofarmacon in het hart op de skeletscintigrafie dient, indien het klinische plaatje past, wel gedacht te worden aan een mogelijke cardiale amyloïdose. De overige mogelijk oorzaken kunnen in de differentiaaldiagnose meegenomen worden. Bij een klinische verdenking op cardiale amyloïdose kan een skeletscan daarentegen ondersteunend werken, waarbij bij voorkeur ^{99m}Tc-DPD wordt gebruikt ter differentiatie tussen de AL- en ATTR-vorm van cardiale amyloïdose. Mogelijk dat in de toekomst de amyloïd-tracers op PET, al dan niet in de combinatie met PET-MRI, hier ook een grotere rol in gaan spelen, echter vooralsnog zijn deze tracers te duur om in de standaard klinische zorg toe te passen (tabel 1).

christina.vande.weijer@mumc.nl ♦

Referenties

1. Ruberg FL, and Berk JL. Transthyretin (TTR) cardiac amyloidosis. Circulation. 2012;126(10):1286-300
2. Puille M, Altland K, Linke RP, Steen-Muller MK, Kiett R, Steiner D, et al. 99mTc-DPD scintigraphy in transthyretin-related familial amyloidotic polyneuropathy. Eur J Nucl Med Mol Imaging. 2002;29(3):376-9
3. Glaudemans AW, Slart RH, Zeebregts CJ, Veltman NC, Tio RA, Hazenberg BP, et al. Nuclear imaging in cardiac amyloidosis. Eur J Nucl Med Mol Imaging. 2009;36(4):702-14
4. Selvanayagam JB, Hawkins PN, Paul B, Myerson SG, and Neubauer S. Evaluation and management of the cardiac amyloidosis. J Am Coll Cardiol. 2007;50(22):2101-10
5. vanden Driesen RI, Slaughter RE, and Strugnell WE. MR findings in cardiac amyloidosis. AJR Am J Roentgenol. 2006;186(6):1682-5
6. Vogelsberg H, Mahrholdt H, Deluigi CC, Yilmaz A, Kispert EM, Greulich S, et al. Cardiovascular magnetic resonance in clinically suspected cardiac amyloidosis: noninvasive imaging compared to endomyocardial biopsy. J Am Coll Cardiol. 2008;51(10):1022-30
7. Lee SP, Lee ES, Choi H, Im HJ, Koh Y, Lee MH, et al. 11C-Pittsburgh B PET imaging in cardiac amyloidosis. JACC Cardiovasc Imaging. 2015;8(1):50-9
8. Antoni G, Lubberink M, Estrada S, Axelsson J, Carlson K, Lindsjo L, et al. In vivo visualization of amyloid deposits in the heart with 11C-PIB and PET. J Nucl Med. 2013;54(2):213-20
9. Pilebro B, Arvidsson S, Lindqvist P, Sundstrom T, Westermark P, Antoni G, et al. Positron emission tomography (PET) utilizing Pittsburgh compound B (PIB) for detection of amyloid heart deposits in hereditary transthyretin amyloidosis (ATTR). J Nucl Cardiol. 2018;25(1):240-8
10. Kero T, Lindsjo L, Sorensen J, and Lubberink M. Accurate analysis and visualization of cardiac (11) C-PIB uptake in amyloidosis with semiautomatic software. J Nucl Cardiol. 2016;23(4):741-50
11. Ezawa N, Katoh N, Oguchi K, Yoshinaga T, Yazaki M, and Sekijima Y. Visualization of multiple organ amyloid involvement in systemic amyloidosis using (11)C-PiB PET imaging. Eur J Nucl Med Mol Imaging. 2018;45(3):452-61
12. Law WP, Wang WY, Moore PT, Mollee PN, and Ng AC. Cardiac Amyloid Imaging with 18F-Florbetaben PET: A Pilot Study. J Nucl Med. 2016;57(11):1733-9
13. Dorbala S, Vangala D, Semer J, Strader C, Bruyere JR, Jr., Di Carli MF, et al. Imaging cardiac amyloidosis: a pilot study using (1) (8)F-florbetapir positron emission tomography. Eur J Nucl Med Mol Imaging. 2014;41(9):1652-62
14. Osborne DR, Acuff SN, Stuckey A, and Wall JS. A Routine PET/CT Protocol with Streamlined Calculations for Assessing Cardiac Amyloidosis Using (18) F-Florbetapir. Front Cardiovasc Med. 2015;2:23
15. Park MA, Padera RF, Belanger A, Dubey S, Hwang DH, Veeranna V, et al. 18F-Florbetapir Binds Specifically to Myocardial Light Chain and Transthyretin Amyloid

Deposits: Autoradiography Study. Circ Cardiovasc Imaging. 2015;8(8)
16. Dietemann S, and Nkoulou R. Amyloid PET imaging in cardiac amyloidosis: a pilot study using (18)F-flutemetamol positron emission tomography. Ann Nucl Med. 2019
17. Bokhari S, Castano A, Pozniakoff T, Deslisle S, Latif F, and Maurer MS. (99m)Tc-pyrophosphate scintigraphy for differentiating light-chain cardiac amyloidosis from the transthyretin-related familial and senile cardiac amyloidoses. Circ Cardiovasc Imaging. 2013;6(2):195-201
18. Wall JS, Kennel SJ, Paulus M, Gregor J, Richey T, Avenell J, et al. Radioimaging of light chain amyloid with a fibril-reactive monoclonal antibody. J Nucl Med. 2006;47(12):2016-24
19. Chen W, and Dilsizian V. Molecular imaging of amyloidosis: will the heart be the next target after the brain? Curr Cardiol Rep. 2012;14(2):226-33
20. Perugini E, Guidalotti PL, Salvi F, Cooke RM, Pettinato C, Riva L, et al. Noninvasive etiologic diagnosis of cardiac amyloidosis using 99mTc-3,3-diphosphono-1,2-propanodicarboxylic acid scintigraphy. J Am Coll Cardiol. 2005;46(6):1076-84
21. 21. Caobelli F, Paghera B, Pizzocaro C, and Guerra UP. Extraosseous myocardial uptake incidentally detected during bone scan: report of three cases and a systematic literature review of extraosseous uptake. Nucl Med Rev Cent East Eur. 2013;16(2):82-7
22. Rahman JE, Helou EF, Gelzer-Bell R, Thompson RE, Kuo C, Rodriguez ER, et al. Noninvasive diagnosis of biopsy-proven cardiac amyloidosis. J Am Coll Cardiol. 2004;43(3):410-5
23. Cacoub P, Axler O, De Zuttere D, Hausfater P, Amoura Z, Walter S, et al. Amyloidosis and cardiac involvement. Ann Med Interne (Paris). 2000;151(8):611-7
24. Siqueira-Filho AG, Cunha CL, Tajik AJ, Seward JB, Schattenberg TT, and Giuliani ER. M-mode and two-dimensional echocardiographic features in cardiac amyloidosis. Circulation. 1981;63(1):188-96
25. Zhao L, Tian Z, and Fang Q. Diagnostic accuracy of cardiovascular magnetic resonance for patients with suspected cardiac amyloidosis: a systematic review and meta-analysis. BMC Cardiovasc Disord. 2016;16:129
26. Bokhari S, Shahzad R, Castano A, and Maurer MS. Nuclear imaging modalities for cardiac amyloidosis. J Nucl Cardiol. 2014;21(1):175-84

▼ Dit geneesmiddel is onderworpen aan aanvullende monitoring.
Verkorte Productinformatie Xofigo® 1100 kBq/ml oplossing voor injectie
Samenstelling: *Werkzame stof:* radium Ra-223 dichloride (radium-223 dichloride, 1100 kBq/ml, op de referentiedatum overeenkomend met 0,58 ng radium-223). Elke injectieflacon bevat 6 ml oplossing (op de referentiedatum 6,6 MBq radium-223 dichloride). *Hulpstoffen:* Water voor injecties, natriumcitraat, natriumchloride, zoutzuur verdund. **Indicatie:** Xofigo monotherapie of in combinatie met een *luteinizing hormone-releasing hormone* (LHRH)-analoog is geïndiceerd voor de behandeling van volwassen patiënten met gemetastaseerd castratieresistent prostaatcarcinoom (mCRPC), symptomatische botmetastasen en geen bekende viscerale metastasen, progressief na ten minste twee voorafgaande systemische therapielijnen voor mCRPC (andere dan LHRH analogen), of die niet in aanmerking komen voor een beschikbare systemische mCRPC behandeling. Xofigo dient alleen te worden toegediend door personen die bevoegd zijn om met radioactieve geneesmiddelen te werken binnen een hiertoe aangewezen klinische setting. **Contra-indicaties:** Xofigo is gecontra-indiceerd in combinatie met abirateronacetaat en prednison/prednisolon. **Bijzondere waarschuwingen en voorzorgen bij gebruik:** De veiligheid en werkzaamheid van Xofigo in combinatie met systemische kankertherapieën, andere dan LHRH analogen, zijn niet vastgesteld; een verhoogd risico op mortaliteit en fracturen is mogelijk. De combinatie van radium-223 met andere systemische kankertherapieën, andere dan LHRH analogen, is dus niet aanbevolen. Het gebruik van Xofigo wordt niet aanbevolen voor de behandeling van volwassenen met CRPC en uitsluitend asymptomatische botmetastasen. Bij volwassenen met CRPC en mild-symptomatische botmetastasen moet het voordeel van behandeling zorgvuldig worden afgewogen tegen de risico's, waarbij er rekening mee dient te worden gehouden dat waarschijnlijk een hoge activiteit van osteoblasten noodzakelijk is om baat te hebben bij de behandeling. In klinische onderzoeken liepen patiënten met minder dan 6 botmetastasen een verhoogd risico op fracturen en hadden ze geen statistisch significant voordeel voor overleving. Een analyse van een vooraf gespecificeerde subgroep toonde ook aan dat totale overleving niet significant verbeterde bij patiënten met een totale AF < 220 E/l. Daarom wordt behandeling met radium-223 niet aanbevolen bij patiënten met een geringe mate van osteoblastische botmetastasen. Beenmergsuppressie, met name trombocytopenie, neutropenie, leukopenie en pancytopenie, is gemeld. Hematologische evaluatie van patiënten moet uitgevoerd worden bij aanvang van de behandeling en vóór elke volgende dosis. Indien er binnen 6 weken na de laatste toediening van Xofigo geen herstel van het absolute aantal neutrofielen (ANC) en de hemoglobine is opgetreden, ondanks het ontvangen van standaard zorg, mag de behandeling met Xofigo alleen worden voortgezet na een zorgvuldige afweging van de voordelen en risico's. Voorzichtigheid is geboden bij de behandeling van patiënten met tekenen van verminderde beenmergreserve, bijv. na een eerdere cytotoxische chemotherapie en/of radiotherapie (EBRT, *external beam radiation therapy*) of patiënten met gevorderde diffuse infiltratie van het bot (EOD4; 'superscan'), aangezien er een verhoogde incidentie van hematologische bijwerkingen zoals neutropenie en trombocytopenie is waargenomen. Aan patiënten met de ziekte van Crohn en colitis ulcerosa dient Xofigo alleen te worden toegediend na zorgvuldige afweging van de voordelen en risico's. Bij patiënten met onbehandelde, dreigende of al aanwezige ruggenmergcompressie dient behandeling met standaardzorg volgens klinische indicatie te worden voltooid voordat de behandeling met Xofigo wordt gestart of hervat. Xofigo verhoogt het risico op botfracturen, met name bij patiënten met een medische voorgeschiedenis van osteoporose en bij patiënten met minder dan 6 botmetastasen. Voordat met radium-223 wordt gestart, moeten de botstatus en het risico op fracturen dat patiënten bij aanvang lopen (bijv. osteoporose, minder dan 6 botmetastasen, medicatie die het risico op fracturen doet toenemen, lage *Body Mass Index*) zorgvuldig worden beoordeeld en gedurende ten minste 24 maanden nauwgezet worden gevolgd. Preventieve maatregelen moeten overwogen worden alvorens behandeling met Xofigo te starten of te hervatten. Bij patiënten die bij aanvang een hoog risico op fracturen lopen, moet het voordeel van behandeling zorgvuldig worden afgewogen tegen het risico. Bij patiënten met botfracturen dienen de fracturen orthopedisch te worden gestabiliseerd voordat de behandeling met Xofigo wordt gestart of hervat. Bij patiënten die behandeld werden met bisfosfonaten en Xofigo kan een verhoogd risico op de ontwikkeling van osteonecrose van de kaak (ONJ) niet uitgesloten worden. Xofigo draagt bij aan de totale cumulatieve hoeveelheid straling waaraan patiënten op de lange termijn worden blootgesteld en kan dan ook gepaard gaan met een verhoogd risico op kanker en erfelijke defecten. Er zijn geen gevallen gemeld van Xofigo-geïnduceerde kanker in de klinische studies met een follow-upperiode tot en met drie jaar. Afhankelijk van het toegediende volume kan dit geneesmiddel tot maximaal 2,35 mmol (54 mg) natrium per dosis bevatten. **Bijwerkingen:** *Zeer vaak:* trombocytopenie, diarree, braken, misselijkheid, botfractuur; *Vaak:* neutropenie, pancytopenie, leukopenie, injectieplaatsreacties; *Soms:* lymfopenie, osteoporose. **Handelsvorm:** Injectieflacon met 6 ml oplossing voor injectie. **Nummer van de vergunning:** EU/1/13/873/001. **Vergunninghouder:** Bayer AG, 51368 Leverkusen, Duitsland. **Verdere informatie beschikbaar bij:** Bayer B.V., Energieweg 1, 3641 RT Mijdrecht, tel. 0297 280 666. **Afleverstatus:** UR. **Datum goedkeuring/herziening van de SmPC:** 10/2019. **Versie:** november 2019. Uitgebreide informatie (SmPC) is op aanvraag beschikbaar.

MA-M_RAD-NL-0013-1

BAYER

Xofigo®
radium Ra 223 dichloride

Translationele moleculaire beeldvorming - in het bijzonder PET

Naast de leerstoel 'Multimodale cardiovasculaire beeldvorming', welke in editie 3 van 2019 werd toegelicht, is aan de Rijksuniversiteit Groningen begin 2019 een tweede leerstoel ingericht, met als doel de translationele beeldvorming te stimuleren en begeleiden. Waarom dit van belang is vertelt prof. dr. Erik J. de Vries op verzoek van de redactie.

'Per 1 april 2019 ben ik door het college van bestuur van de Rijksuniversiteit Groningen benoemd tot hoogleraar, aangesteld bij het Universitair Medisch Centrum Groningen. Mijn leerstoel betreft de "translationele moleculaire beeldvorming, in het bijzonder positron emissie tomografie". Het doel van de leerstoel is een brug te slaan tussen fundamenteel onderzoek en de klinische toepassingen. Binnen mijn leerstoel kan dit op verschillende manieren worden uitgelegd. Hierbij kun je denken aan het traject dat een nieuwe PET tracer moet doorlopen voordat het in de kliniek kan worden toegepast. Eerst moet basale (radio)chemie of een nieuwe methode om een tracer te labelen met een geschikt radionuclide worden ontwikkeld. Vervolgens moet de tracer worden getest in cellen en dierstudies, zowel in gezonde dieren als in ziektemodellen. Als de preklinische evaluatie van een nieuwe PET tracer succesvol is, volgt de GMP-validatie van het productieproces van de tracer. Zodra de tracer en het productieproces geschikt zijn gevonden voor humane toepassing, kunnen de first-in-man studies met de nieuwe tracer worden uitgevoerd, gevold door technische validatiestudies en tenslotte klinische validatiestudies in patiënten. Dit proces is in essentie vergelijkbaar met de ontwikkeling van nieuwe medicijnen. Translationeel beeldvormingsonderzoek beperkt zich echter niet tot de ontwikkeling en validatie van nieuwe radiofarmaca, maar kan veel breder worden gezien. Ook het translationele biomedisch onderzoek naar ziekteprocessen met behulp van nieuwe of bestaande PET methoden valt onder mijn leerstoel. Ziekteprocessen kunnen in diermodellen worden bestudeerd met moleculaire beeldvorming om meer begrip te krijgen van de pathofysiologische processen die er bij betrokken zijn. Innovatieve PET methodiek maakt longitudinale evaluatie van pathofysiologische processen in ziektemodellen mogelijk en kan daarmee bijdragen aan een reductie van het proefdiergebruik. Om het translationele karakter van het onderzoek te versterken, kan preklinische PET imaging in diermodellen worden gecombineerd met ex-vivo analyses ter completering of validatie van de imaging resultaten en met gedragsexperimenten om moleculaire veranderingen te kunnen correleren aan symptomen. De resultaten van het preklinisch onderzoek moeten leiden tot meer inzicht in processen die betrokken zijn bij de pathologie en moeten de methodologie bieden om deze processen in patiënten te kunnen onderzoeken.
De leerstoel omvat ook onderzoek waarbij bestaande PET methoden worden gebruikt om het translationele traject van bijvoorbeeld een nieuw geneesmiddel te ondersteunen. Hiervoor is het soms nodig om nieuwe biomarkers te ontwikkelen of om het geneesmiddel zelf te voorzien van een radioactief label voor imaging. Moleculaire beeldvormingstechnieken, zoals PET, kunnen al in een vroege fase de ontwikkeling van nieuwe geneesmiddelen in een beperkt aantal (circa tien) vrijwilligers/patiënten belangrijke informatie verschaffen, zoals de dosis-afhankelijke kinetiek, distributie, bezettingsgraad van het target en off-targetbinding van het geneesmiddel. Met deze informatie kunnen farmaceutische bedrijven een beter gefundeerd besluit nemen over het design van grote (dure) klinische trials.

In Groningen is het preklinische en translationele onderzoek met behulp van moleculaire beeldvorming volop in beweging. Als onderdeel van mijn leerstoel zal ik mij gaan inzetten voor het tot stand komen van een centrale faciliteit, genaamd Groningen Small Animal Imaging (GronSAI), waarin diverse imaging modaliteiten voor proefdieren zullen zijn ondergebracht. Centralisatie van beeldvormende apparatuur voor proefdieren moet leiden tot het samenbrengen van expertise en het gebruik van de optimale imaging modaliteit of combinatie van modaliteiten bevorderen. GronSAI zal naar verwachting in het najaar van 2020 realiteit zijn en unieke mogelijkheden bieden voor onderwijs en translationeel imaging onderzoek.'

e.f.j.de.vries@umcg.nl ♦

^{18}F-FDG PET/CT gestuurde behandeling in de nieuwe richtlijn Hodgkin lymfoom bij volwassenen

Een behandeling mede-afhankelijk van de kwaliteit van de scan

A.I.J. Arens, MD[1]; Prof. J.M. Zijlstra, MD, PhD[2]

Namens de HOVON imaging werkgroep, [1]Afdeling radiologie en nucleaire geneeskunde, Radboudumc, Nijmegen; [2]Afdeling hematologie, Amsterdam Universitair Medische Centra, locatie VUmc, Amsterdam

Achtergrond

Hodgkin lymfoom is een relatief zeldzame vorm van lymfeklierkanker die met name bij jong volwassenen voorkomt (mediane leeftijd 32 jaar) en zelfs bij uitgebreid stadium zeer hoge curatiekansen kent (> 85% vijf jaar overleving).

In November 2019 is de nieuwe richtlijn voor diagnostiek en behandeling van Hodgkin lymfoom (HL) bij volwassenen gepubliceerd. Initiatiefnemer is de lymfoomwerkgroep van de Stichting Hemato-Oncologie voor Volwassenen Nederland (HOVON).

Deze richtlijn is te raadplegen op de website www.hematologienederland.nl (https://hematologienederland.nl/wp-content/uploads/2020/01/Richtlijn-Hodgkin-lymfoom-HOVON-2019-v-2019.11.13.pdf).

Deze richtlijn is 'evidence-based' voor het beleid bij diagnostiek, behandeling en responsevaluatie van het HL. Behandeling van het HL heeft als doel maximale curatiekans met minimalisatie van (late) toxiciteit. De [^{18}F]fluorodeoxyglucose positron emissie tomografie scan (^{18}F-FDG PET scan) heeft daarbij een belangrijke rol. Al in een vroeg stadium van de behandeling kan met behulp van interim ^{18}F-FDG PET onderscheid gemaakt worden tussen responsieve en minder responsieve ziekte. De pijlers van de te volgen behandeling bestaan naast de uitslag van de PET (Ann Arbor stadiëring en respons beoordeling), uit de leeftijd, aantal aangedane klierstations, aanwezigheid van "bulky ziekte", extranodale ziekte en verhoogde bezinking (volgens zowel de German Hodgkin Study Group (GHSG) als de European Organisation for Research and Treatment of Cancer (EORTC).

Casus

Stel een jonge vrouw met een klassiek Hodgkin lymfoom stadium IIA zonder risicofactoren volgens de GHSG, gelokaliseerd cervicaal rechts en in het mediastinum. Zij zal op basis van leeftijd en het beperkte stadium, met twee kuren ABVD beginnen. Deze kuren zullen gevolgd worden door een interim PET. Afhankelijk van de PET/CT uitslag, uitgedrukt volgens de Deauville score, zal het verdere beleid bepaald worden. In het flowschema van figuur 1 staan onder andere de mogelijke vervolgbehandelingen.

De interim PET laat wederom een klier zien cervicaal rechts met een Deauville score van 4 op de niet-EARL geaccrediteerde beelden en een Deauville score van 3 op de EARL geaccrediteerde beelden. Met de Deauville score van 3 zal de therapie dan vervolgd worden met twintig Gy involved node radiotherapie.

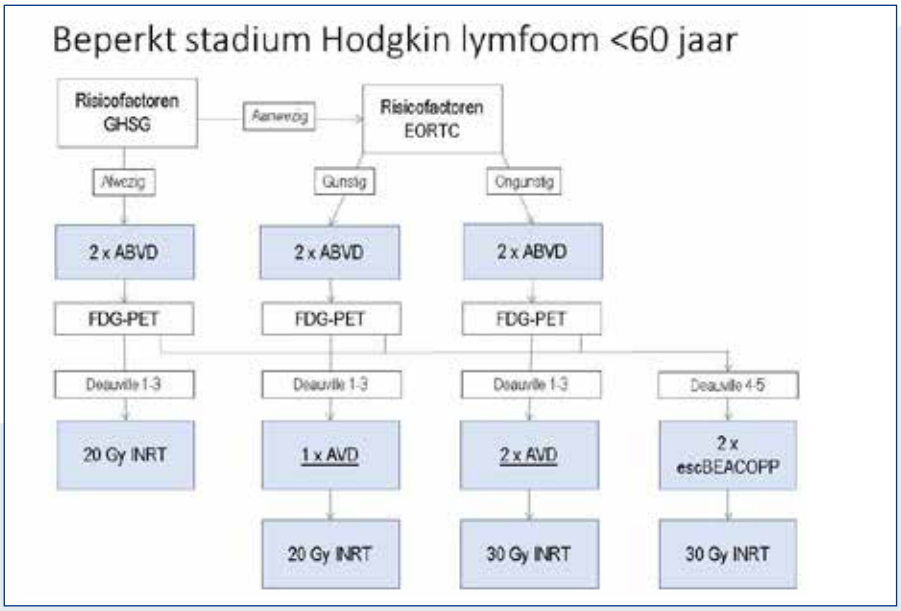

Figuur 1. Overzicht behandeladvies beperkt stadium HL <60 jaar. Deze aanbevelingen berusten op de H10-studie van de EORTC(1). Het weglaten van de bleomycine berust op extrapolatie van de uitkomsten van de RATHL-studie (2)..

Beschouwing

Deze casus illustreert niet alleen de essentiële rol van de ^{18}F-FDG PET/CT tijdens behandeling, maar ook het belang van een goed uitgevoerd en gestandaardiseerd onderzoek en interpretatie. Daarom is er in deze richtlijn specifieke aandacht voor de acquisitie en reconstructie van de ^{18}F-FDG PET/CT scan en de interpretatie van de beelden.

Escalatie of de-escalatie van behandeling wordt gebaseerd op de ^{18}F-FDG PET/CT scan, daarom zal een gestandaardiseerde reconstructie techniek, de EANM richtlijn voor "tumour imaging version 2.0" en het daarmee geassocieerde PET/CT accreditatie programma EARL, moeten worden gebruikt (3). Een patiënt krijgt namelijk voor, tijdens en na behandeling scans die met elkaar vergeleken moeten kunnen worden. Nieuwe reconstructie technieken en updates, met vaak als doel een betere laesie detectie, dienen altijd eerst gevalideerd te worden voor beoordeling van lymfomen voordat deze standaard toegepast worden omdat deze reconstructies tot een andere Deauville score en interpretatie van therapie respons kunnen leiden (4).

Beeldvorming die verricht wordt voor, tijdens en na behandeling.
Bij diagnose:

- ^{18}F-FDG PET/CT scan met een CT scan met contrast van de hals,
- thorax en abdomen (bij voorkeur in radiotherapie positie).
- Optioneel: staande X-thorax (voor EORTC classificatie indien onvoldoende duidelijk bij ^{18}F-FDG PET/CT scan.

Interim beeldvorming (na 2 kuren):

- ^{18}F-FDG PET/CT scan (= ^{18}F-FDG PET met low-dose CT scan).

Einde behandeling bij een beperkt stadium:

- ^{18}F-FDG PET/CT scan indien interim ^{18}F-FDG PET/CT scan
- positief of niet conclusief.

Einde behandeling bij een gevorderd stadium:

- ^{18}F-FDG PET/CT scan onafhankelijk van het interim ^{18}F-FDG PET/CT scan resultaat.

Diagnose

Tijdens het diagnostisch proces van een patiënt met het Hodgkin lymfoom zal naast de anamnese, het lichamelijk onderzoek, het pathologisch onderzoek, aanvullend onderzoek voor stadiëring (tabel 1) en risico classificatie worden verricht. Omdat het behandeladvies in de richtlijn gebaseerd is op gepubliceerde resultaten verkregen uit onderzoek bij patiënten die geclassificeerd zijn op basis van aan- of afwezigheid van specifieke studie(groep) gedefinieerde risicofactoren, is ervoor gekozen om voor het behandeladvies bij beperkte stadia de risico classificaties van zowel de German Hodgkin Study Group (GHSG) als de European Organization for Research and Treatment of Cancer (EORTC) toe te passen.
De risicoclassificatie op basis van de aan- of afwezigheid van de volgende prognostische factoren speelt een

Tabel 1. Stadiëring conform Revised Ann Arbor criteria

Stadium aanduiding	Betrokkenheid	Extranodale status (E)
beperkt		
I	Een klier of een groep van aan elkaar grenzende klieren	Een enkele extranodale lesie zonder nodale betrokkenheid
II	Twee of meer nodale groepen aan dezelfde zijde van het diafragma	Stadium I of II tgv nodale uitbreiding met beperkte aangrenzende extranodale betrokkenheid
Gevorderd		
III	Klieren aan beide zijdes van het diafragma of klieren boven het diafragma met miltbetrokkenheid	Niet van toepassing
IV	Extralymfatische betrokkenheid (niet als gevolg van directe doorgroei)	Niet van toepassing

Toevoegingen:
- A: afwezigheid van B-symptomen
- B: aanwezigheid van B-symptomen (koorts, gewichtsverlies en/of nachtzweten)
- S: betrokkenheid van milt
- Bulky: aanwezigheid van "bulky" disease (definitie: ≥ 10 cm tumor diameter; > 1/3 thoraxdiameter op enig niveau met CT; voor EORTC-risicoclassificatie HL: > 0,35 Mediastinum/Thorax (MT) ratio)

rol bij de initiële behandelkeuze bij supradiafragmaal beperkt stadium HL:

- tumorgrootte (bulk)
- aantal aangedane klierregio's
- aan- of afwezigheid van B-symptomen
- extranodale doorgroei
- leeftijd
- bezinkingssnelheid

De GHSG classificeert patiënten als early- en intermediate-stage; de EORTC als gunstig en ongunstig. Verschillen tussen beide risicoclassificaties zitten o.a. in de classificatie van het aantal aangedane klierstations, en toepassing van de leeftijd als risicofactor. Ook bestaat er verschil in de definitie van de lymfeklierregio's. Bij de GHSG worden de infraclaviculaire klieren samen met de ipsilaterale supraclaviculaire en cervicale klieren tot één lymfeklierregio gerekend, terwijl de infraclaviculaire klieren bij de EORTC samen met de ipsilaterale axillaire klieren tot één lymfeklierregio worden gerekend (zie figuur 2).

Hoewel er een grote mate van overlap tussen beide risicoclassificaties bestaat, zijn gepubliceerde resultaten van studies niet gemakkelijk onderling te vergelijken.

De ^{18}F-FDG PET/CT scan is niet alleen van waarde voor de stadiëring met de Ann Arbor en Lugano classificatie (5). Met de introductie van de ^{18}F-FDG PET/CT scan is de noodzaak van het verrichten van een beenmergbiopt afgenomen. Observationele studies lieten zien dat indien er voor stagering een ^{18}F-FDG PET/CT scan was verricht, een beenmergbiopt in de meerderheid van de patiënten geen toegevoegde waarde meer had. In een systematische review en meta-analyse uit 2014 werden negen studies met in totaal 955 patiënten geanalyseerd (6). Zowel sensitiviteit als specificiteit van de ^{18}F-FDG PET/CT scan om beenmerginfiltratie vast te stellen was 87-100%. Aangezien een beenmergbiopt niet zorgde voor relevante upstaging, was de conclusie van deze meta-analyse dat een ^{18}F-FDG PET/CT scan het beenmergbiopt kan vervangen. Studies gepubliceerd na deze review toonden vergelijkbare bevindingen. Focale ^{18}F-FDG opname in het beenmerg op de ^{18}F-FDG PET/CT scan dient beschouwd te worden als beenmerglokalisatie wanneer andere oorzaken uitgesloten kunnen worden. Bij twijfel ten aanzien van beenmerg lokalisatie en potentiële gevolgen voor het verdere beleid dient wel een biopt genomen te worden. Diffuse opname in het beenmerg, met name bij patiënten met B-symptomen en/of anemie wordt beschouwd als reactieve verandering.

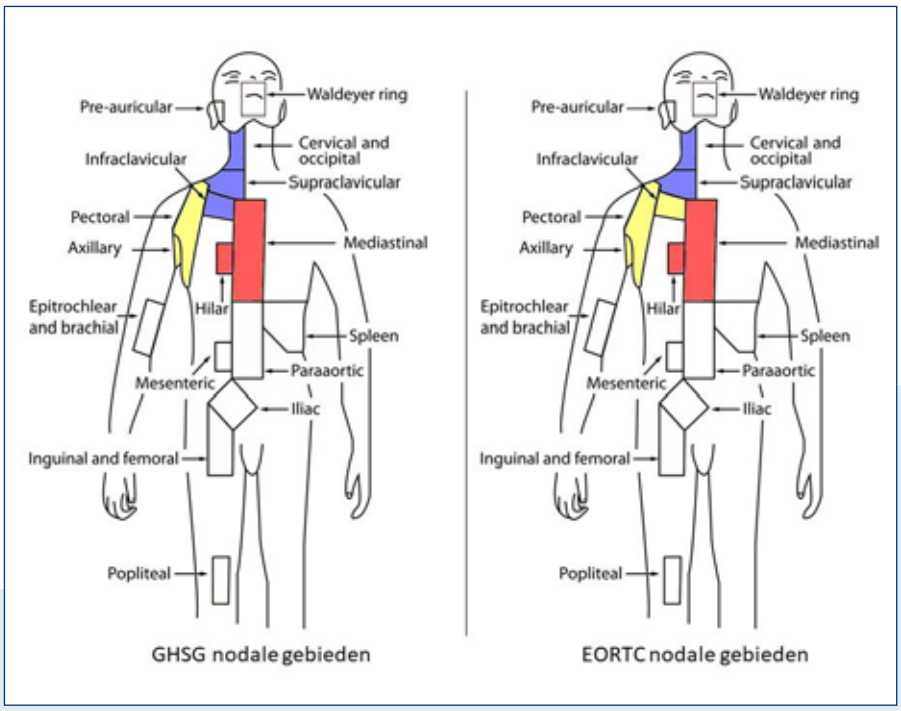

Figuur 2. Lymfeklierregio's conform GHSG en EORTC criteria. Elke kleur correspondeert met 1 nodaal gebied boven het diafragma.

Interim evaluatie

De behandeling voor zowel beperkt als gevorderd HL wordt gestuurd op basis van een interim ^{18}F-FDG PET/CT scan na twee cycli chemotherapie. De ^{18}F-FDG PET/CT scan dient bij voorkeur zo kort mogelijk voor start van de derde kuur en minimaal tien dagen na de laatste chemokuur verricht te worden. Bij ABVD is een interim ^{18}F-FDG PET/CT scan op dag tien-veertien optimaal, bij escBEACOPP op dag zeventien-eenentwintig (7,8).

Evaluatie einde behandeling

Beperkt stadium

Patiënten met een beperkt stadium HL worden in principe behandeld met in-opzet-curatieve combinatie van chemo- en radiotherapie (CMT). In geval van een negatieve interim ^{18}F-FDG PET/CT scan hoeft, gezien de hoge predictieve waarde voor de progressie vrije overleving van de interim ^{18}F-FDG PET/CT scan en het korte tijdsinterval, niet standaard een ^{18}F-FDG PET/CT scan herhaald te worden aan het einde van de

chemotherapie. Er kan volstaan worden met de plannings CT scan ten behoeve van de radiotherapie. Ook na radiotherapie wordt evaluatie met ^{18}F-FDG PET/CT scan niet standaard geadviseerd gezien de beperkte aanvullende waarde.

In geval van een positieve interim ^{18}F-FDG PET/CT scan dient deze na chemotherapie uiteraard wel herhaald te worden, minimaal drie weken na de laatste kuur, voorafgaand aan de radiotherapie. Deze ^{18}F-FDG PET/CT scan voorafgaand aan radiotherapie dient zo mogelijk gecombineerd te worden met de plannings CT scan in radiotherapie houding.

Indien de ^{18}F-FDG PET/CT scan voor aanvang van de radiotherapie nog positief is, dient eindevaluatie door middel van een ^{18}F-FDG PET/CT scan plaats te vinden, minimaal drie maanden na einde van de radiotherapie. Indien de ^{18}F-FDG PET/CT scan negatief is voor start van de radiotherapie, is herhaling van een ^{18}F-FDG PET/CT scan na radiotherapie niet vereist.

Gevorderd stadium

Bij een gevorderd stadium HL dient ongeacht het resultaat van een interim ^{18}F-FDG PET/CT scan altijd een eindevaluatie te worden verricht met een ^{18}F-FDG PET/CT scan. Deze dient bij voorkeur vier-zes weken na de laatste chemotherapie cyclus verricht te worden. Indien de interim ^{18}F-FDG PET/CT scan positief was, kan overwogen worden de evaluatie na beëindiging van chemotherapie met een ^{18}F-FDG PET/CT scan in radiotherapiepositie te laten plaatsvinden. Indien aanvullend radiotherapie wordt gegeven op de ^{18}F-FDG positieve restlaesies, dient drie maanden na bestraling de ^{18}F-FDG PET/CT scan te worden herhaald. Indien er twijfel is over de metabole respons dient de verdachte laesie gebiopteerd te worden of, indien niet eenvoudig bereikbaar, de ^{18}F-FDG PET/CT scan herhaald te worden na twee maanden (5). Indien het resultaat van de ^{18}F-FDG PET/CT scan aanleiding geeft tot het overwegen van tweedelijns salvage chemotherapie is histologische bevestiging van de persisterende/progressieve ziekte vereist.

Follow-up

Er is geen indicatie voor routinematig ^{18}F-FDG PET/CT scan of CT scan in de follow-up indien complete remissie is bereikt (5,9).

Beeldvorming bij recidief

De ^{18}F-FDG PET/CT scan wordt aanbevolen bij patiënten met verdenking op recidief HL. Tevens is responsevaluatie met ^{18}F-FDG PET/CT scan na re-inductie behandeling geïndiceerd gezien de sterk prognostische waarde van een negatieve ^{18}F-FDG PET/CT scan na salvage therapie, voorafgaand aan myeloablatieve chemotherapie en autologe stamceltransplantatie. De ^{18}F-FDG PET/CT scan dient ca. vier-zes weken na autologe stamceltransplantatie herhaald te worden ter evaluatie van de remissiestatus.

Beeldvorming bij immunotherapie

Immuun modulerende therapie met checkpoint inhibitoren kan aanleiding geven tot 'pseudo- progressie' op de beeldvorming. Om te voorkomen dat daarop een therapie prematuur wordt beëindigd zijn immuuntherapie gerelateerde response criteria voor de beeldvorming ontwikkeld, de LYRIC criteria. Geadviseerd wordt om progressie van ziekte te bevestigen op twee opeenvolgende scans, minstens vier weken na elkaar verricht (10).

Interpretatie van ^{18}F-FDG PET/CT scan

Beoordeling dient visueel met een fixed SUV display te gebeuren. Voor de respons evaluatie wordt een vijfpunts schaal, de Deauville score, gebruikt. De response scan wordt met de stadiërings-scan vergeleken en de meest ^{18}F-FDG avide klier of laesie op een oorspronkelijke ziektelokalisatie, gescoord met deze schaal (11).
Deauville score:
Score 1: geen FDG opname
Score 2: opname ≤ mediastinum
Score 3: opname > mediastinum ≤ lever
Score 4: opname enigszins meer dan de lever
Score 5: opname aanmerkelijk meer dan de lever en/of nieuwe laesies
Score X: Nieuwe gebieden met verhoogde FDG opname, waarschijnlijk geen HL

De visuele interpretatie kan bevestigd worden door bepaling van de SUV_{max} in de residuele laesie(s) en lever en mediastinale bloodpool. De score vijf kan gegeven worden wanneer de SUV_{max} van de residuele laesie minimaal twee à drie maal hoger is dan de SUV_{max} van de lever.

Er zijn in totaal 4 classificaties van de mate van respons:

- Complete metabole respons (CMR): Deauville score 1, 2, 3. In de ring van Waldeyer of in een orgaan met extranodale ziekte met een hoge fysiologische opname, of bij activatie in de milt of beenmerg zoals bij behandeling met G-CSF, kan de opname hoger zijn dan activiteit in het mediastinum en/of lever. CMR kan dan worden verondersteld als de opname op oorspronkelijke plekken niet hoger is dan omgevend normaal weefsel, zelfs als het weefsel een hoge fysiologische opname heeft.
- Partiële metabole respons: Deauville score 4 of 5 met afname in vergelijking met de stadiërings-scan.
- Stabiele ziekte: Deauville score 4 of 5 zonder significante verandering in ^{18}F-FDG opname

van de stadiërings-scan.
- Progressieve ziekte: Deauville score 4 of 5 met een toename in mate van ^{18}F-FDG opname in vergelijking met de stadiërings-scan en/of nieuwe ^{18}F-FDG avide foci die kunnen passen bij HL.

Behandeling

Voor de behandeling wordt onderscheid gemaakt voor patiënten onder de 60 jaar en 60 jaar en ouder. Deze behandeling is afhankelijk van het stadium. Er zijn in de richtlijn twee flowcharts afhankelijk van stadiëring. In figuur 1 is het behandeladvies voor een beperkt stadium opgenomen en in figuur 3 voor een gevorderd stadium.

Behandeling van patiënten van 60 jaar en ouder is verwoord in een advies in tabel 2 omdat er zeer beperkt literatuur beschikbaar is over deze groep patiënten.

Tabel 2. Behandeladvies voor patiënten van 60 jaar en ouder.

leeftijd	Stadium	Behandeladvies
60-70 jaar en fit	Beperkt	Conform <60 jaar zonder escelatie naar escBEACOPP
≥ 70 jaar of 60-70 jaar en niet fit	Beperkt	3 x CHOP-21 + IN-RT
	Gevorderd	6 x CHOP-21 + radiotherapie op PET positieve laesies aan einde chemotherapie

Tot slot

De ^{18}F-FDG PET/CT heeft tegenwoordig een prominente rol in de behandeling van patiënten met een Hodgkin lymfoom en daarmee in de huidige richtlijn Hodgkin lymfoom bij volwassenen. We hebben hier een samenvatting gegeven van deze richtlijn. Op basis van deze richtlijn is een drietal kwaliteitsindicatoren opgesteld:
1) De eerstelijnsbehandeling van het Hodgkin lymfoom bij patiënten <60 jaar wordt geëvalueerd door middel van- en gestuurd op een interim ^{18}F-FDG PET/CT scan.
2) Adequate consultatie over -en zo mogelijk maatregelen ter preservatie van- fertiliteit hebben plaatsgevonden alvorens de behandeling is gestart.
3) De diagnostiek, stadiëring (beeldvorming) en het therapie plan zijn besproken en vastgesteld in een formeel multidisciplinair overleg waarin minimaal aanwezig tijdens de bespreking: Hematoloog/Oncoloog; Radiotherapeut, Patholoog met hematologische expertise, Nucleair geneeskundige met radiologische expertise en/of Radioloog met nucleair geneeskundige expertise en bekend met de Lugano classificatie.

Voordat deze richtlijn geautoriseerd werd is deze beoordeeld door de nucleair geneeskundigen en radiologen en fysici van de HOVON imaging werkgroep.

anne.arens@radboudumc.nl ♦

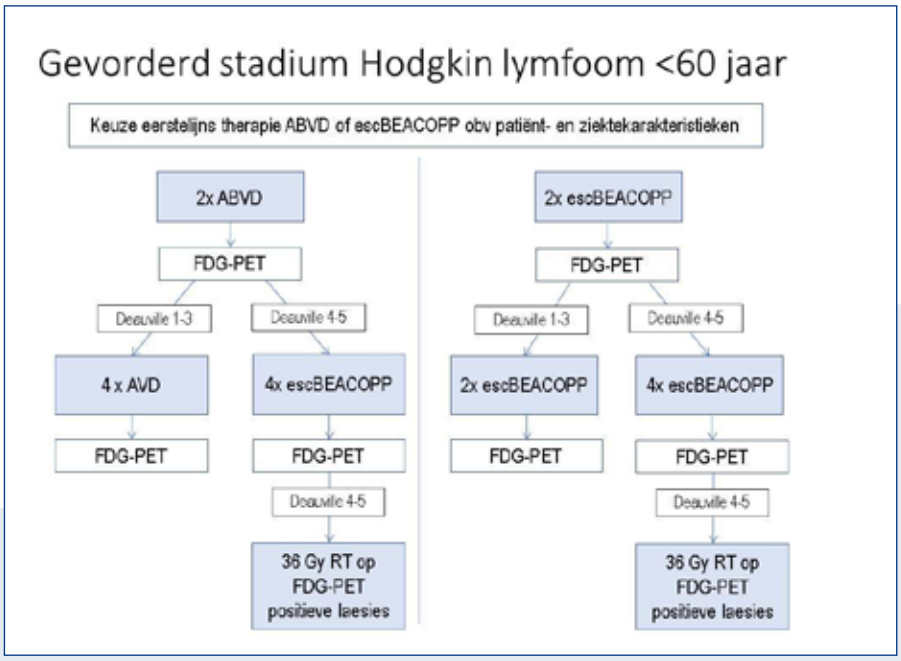

Figuur 3. Overzicht behandeladvies gevorderd stadium HL < 60 jaar. Deze aanbevelingen berusten op de RATHL-studie (2) en de GHSG HD18-studie (12).

Referenties

1. Andre MP, Girinsky T, Federico M, et al. Early Positron Emission Tomography Response- Adapted Treatment in Stage I and II Hodgkin Lymphoma: Final Results of the Randomized EORTC/LYSA/FIL H10 Trial. J Clin Oncol. 2017;35:1786-96
2. Johnson P, Federico M, Kirkwood A, et al. Adapted treatment Guided by interim PET-CT scan in Advanced Hodgkin's Lymphoma. N Engl J Med. 2016;23:2419-29
3. Boellaard R, Delgado-Bolton R, Oyen WJG, et al. FDG PET/CT: EANM Procedure Guidelines for

Tumour Imaging: Version 2.0. Eur J Nucl Med Mol Imaging. 2015;42:328-54
4. Barrington SF, Sulkin T, Forbes A, Johnson PWM. All That Glitters Is Not Gold - New Reconstruction Methods Using Deauville Criteria for Patient Reporting. Eur J Nucl Med Mol Imaging. 2018;45:316-7
5. Cheson BD, Fisher RI, Barrington SF, et al. Recommendations for Initial Evaluation, Staging, and Response Assessment of Hodgkin and non-Hodgkin Lymphoma: The Lugano Classification. J Clin Oncol. 2014;32:3059-68
6. Adams HJA, Kwee TC, de Keizer B et al. Systematic Review and Meta-Analysis on the Diagnostic Performance of FDG-PET/CT in Detecting Bone Marrow Involvement in Newly Diagnosed Hodgkin Lymphoma: Is Bone Marrow Biopsy Still Necessary? Ann Oncol. 2014;25:921-7
7. Barrington SF, O'Doherty MJ. Limitations of PET for imaging lymphoma. Eur J Nucl Med Mol Imaging. 2003;30 Suppl 1:S117-27
8. Juweid ME, Stroobants S, Hoekstra OS,et al, Use of Positron Emission Tomography for Response Assessment of Lymphoma: Consensus of the Imaging Subcommittee of International Harmonization Project in Lymphoma. J Clin Oncol. 2007;25:571-8
9. Jakobsen LH, Hutchings M, de Nully Brown P, et al. No Survival Benefit Associated With Routine Surveillance Imaging for Hodgkin Lymphoma in First Remission: A Danish-Swedish Population-Based Observational Study. Br J Haematol. 2016;173:236-44
10. Cheson BD, Ansell S, Schwartz L, et al. Refinement of the Lugano Classification lymphoma response criteria in the era of immunomodulatory therapy. Blood. 2016; 128:2489-96
11. Barrington SF, Mikhaeel NG, Kostakoglu L, et al. Role of imaging in the staging and response assessment of lymphoma: consensus of the International Conference on Malignant Lymphomas Imaging Working Group [published correction appears in J Clin Oncol. 2016;34:2562]. J Clin Oncol. 2014;32:3048-58
12. Borchmann P, Haverkamp H, Lohri A, et al. Progression-free Survival of Early Interim PET-positive Patients With Advanced Stage Hodgkin's Lymphoma Treated With BEACOPPescalated Alone or in Combination With Rituximab (HD18): An Open-Label, International, Randomised Phase 3 Study by the German Hodgkin Study Group. Lancet Oncol 2017;18:454-63

The impact of FDG-PET/CT on treatment individualisation in NSCLC

E.A. Usmanij, MD, PhD
October 4, 2019
Radboud University Nijmegen

Promotors:
Prof. L.F. de Geus-Oei, MD, PhD
Prof. J Bussink, MD, PhD
Prof. W.J.G. Oyen, MD, PhD

Lung cancer is a common type of cancer and it represents a substantial social and economic burden. Despite intensive efforts for lung cancer screening and follow-up, it is still the leading cause of cancer-related death. With intensive systemic treatment with chemotherapy, overall response rates are far from optimal and patients experience significant treatment-related toxicity. In order to identify non-responders, molecular imaging with ^{18}F-fluoro-deoxy-glucose positron emission tomography/computed tomography (FDG-PET/CT) can be used.

This thesis addressed the application of FDG-PET/CT as a predictive biomarker. These markers can be used to define early sensitivity to treatment and response. Treatment-induced changes in FDG-PET/CT early during chemotherapy (after the first treatment course) correlate with patient outcome. The clinical outcome in patients treated with concomitant chemo-radiotherapy were evaluated with early in-treatment FDG-PET/CT. Twenty-eight patients with locally advanced (stage IIIA-IIIB) non-small cell lung cancer (NSCLC) were included. A whole-body FDG-PET/CT was performed and, for response measurements, standardized uptake value (SUV) and total lesion glycolysis (TLG) were determined. Baseline FDG-PET/CT before treatment start and in-treatment FDG-PET/CT was performed. Pre-treatment TLG and a percentage change from baseline for each patient (ΔTLG) and correlated with outcome with a Cox-proportional Hazards analysis. A decrease of 45% on the in-treatment scan was predictive of progression free survival (PFS) according to the Kaplan-Meier analysis of PFS at median cut-off in ΔTLG (Figure 1). These results showed that early in-treatment FDG-PET/CT was predictive of outcome in NSCLC patients treated with concomitant chemoradiotherapy. The volumetric parameter TLG, therefore, seems promising as a predictive and prognostic biomarker.

For delineation of metabolic active tumour, different methods are explored. For the definition of early metabolic response, it is important to realise that (apart from biological and patient-related factors) technical factors could have a significant influence on semiquantitative

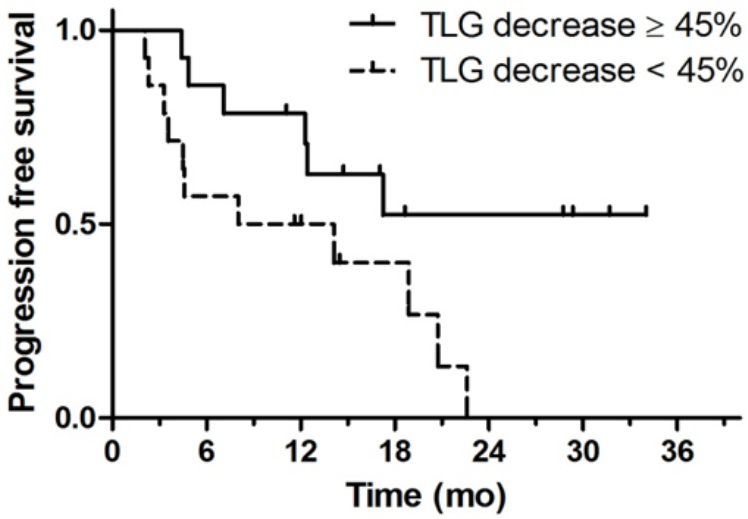

Figure 1. Kaplan-Meier analysis of PFS at median cutoff in ΔTLG. Median, 1-y, and 2-y PFS was 15.9 mo, 73%, and 40%, respectively, for ΔTLG decrease ≥45% vs. 9.8 mo, 46%, and 0%, respectively, for ΔTLG decrease <45% (log-rank test, P=0.032).

measurement with FDG-PET/CT. Regardless the choice of the semi-quantitative measurement (SUV_{max}, SUV_{peak}, SUV_{mean}, MTV and TLG), the method of delineation of the metabolic active tumour volume has a significant effect on the absolute FDG-uptake measurement and on the percentage change on the in-treatment scan. Different semi-automatic methods for segmentation of the target lesions (primary tumour and metastatic lymph nodes) on early response FDG-PET/CT were studied. Also, the aggregation process, with or without the inclusion of the metastatic lymph nodes was assessed. Different segmentation methods were used: fixed threshold methods (40-50% of SUV_{max}), relative threshold methods (signal-to-background method, relative-threshold-method) and adaptive methods (fuzzy locally advanced Bayesian). From a clinical perspective, the differences between segmentation methods were small, however, from a practical point of view the signal-to-background method resulted in more successful (semi)automatic segmentation of the primary tumour and affected lymph nodes. Especially difficulties on the in-treatment scan emerged due to lymph node segmentation failures for fixed and adaptive delineation methods, due to the low signal-to-background ratio.

FDG-PET/CT and radiotherapy planning

In radiotherapy planning, FDG-PET/CT can assist the radiation oncologist in optimal dose delivery to the tumour, while sparing healthy tissues. FDG-PET/CT improves target accuracy for nodal radiation and has an advantage over CT in borderline sized nodes. For radiotherapy planning, FDG-PET/CT has the potential to allow radiation-dose escalation without increasing the dose to the organs at risk. Specifically, for locally advanced NSCLC the number of patients with local recurrence is significant, despite intensive concurrent treatment. With modern radiotherapy techniques, it is possible to direct a dose escalation to tumour subvolumes with increased metabolism, without a significant increase in treatment toxicity. A PET-based planning study was performed in these patients with an early in-treatment metabolic non-response to explore the feasibility of radiation dose escalation and the effect on organs at risk. Ten patients, with a TLG decrease lower than 45% on the in-treatment scan, were selected for this planning study. A stereotactic boost was planned to the most radioresistant subvolumes of the primary tumour, on both pre-treatment FDG-PET/CT and in-treatment evaluation before the second cycle of treatment. A significant dose escalation was achievable while meeting strict dose constraints on organs at risk. In five patients the boost planned tumour volume (PTVboost) was 9-40% smaller compared to the PTVboost based on the pre-treatment FDG-PET/CT. An example of two patients is shown in Figure 2.

Response assessment in locally advanced (inoperable) NSCLC and metastatic NSCLC

The majority of patients who present with NSCLC have inoperable stage IIIB and IV disease. While chemotherapy is still the cornerstone of treatment, different targeted treatment strategies have been introduced. For example, vascular endothelial growth factor (VEGF) is an important mediator in tumour angiogenesis, which plays a vital role in cancer cell survival, local tumour growth and the development of distant metastases. Patients with newly diagnosed non-squamous NSCLC were treated with first-line

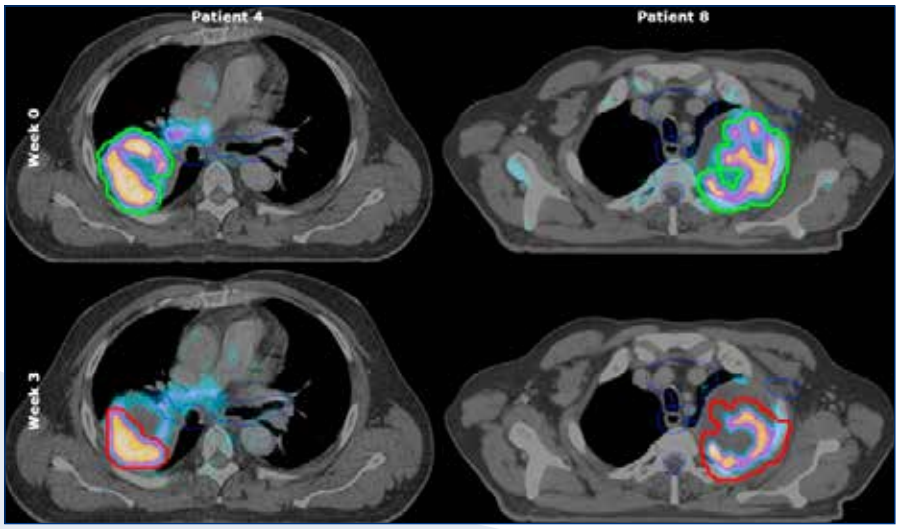

Figure 2. Boost PTVs of two patients delineated on ^{18}F-FDG-PET/CT scans before start of treatment and at the beginning of week 3 during treatment. ^{18}F-FDG-PET/CT scans of patient number 4 and 8. The green line represents PTVboost before start of treatment (upper panel), the red line represents PTV_{boost} at the beginning of third week of treatment (lower panel). For patient number 4 (left), there was a remarkable decrease in PTV_{boost} volume in contrast to PTV_{boost} volume of patient number 8 (right) whose PTV_{boost} volume was similar for both time points. The blue line indicates the planning organs at risk volumes.

chemotherapy (carboplatin and paclitaxel) in combination with bevacizumab, a monoclonal antibody against vascular endothelial growth factor. Twenty-six patients were treated and received a baseline FDG-PET/CT and an in-treatment FDG-PET/CT between 13-20 days, always before the second cycle of treatment. For response criteria, predefined criteria (PERCIST) were used. Early in-treatment FDG-PET was predictive of progression-free survival and overall survival, already after two weeks of therapy (Figure 3).

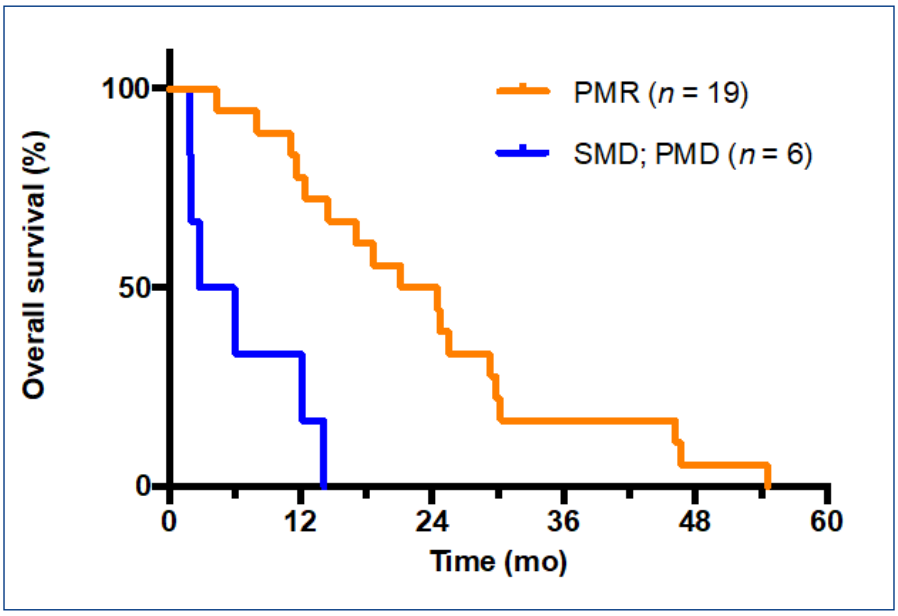

Figure 3. Kaplan-Meier analysis of overall survival (OS) stratified using PERCIST criteria. For SMD and PMD median OS was 4.4 months; For PMR median OS was 22.8 months; Log-rank test, P<0.001.

Distribution of NSCLC metastases

A nationwide autopsy study was performed in NSCLC, showing different metastatic patterns between the two major histological subtypes, adenocarcinoma (AC) and squamous cell carcinoma (SCC). Patients with AC more frequently developed metastases (50% versus 25% in SCC, P<0.001) and had metastases at multiple sites more often (77% versus 67%, P=0.004). AC showed significantly more metastases in adrenal glands and bone, while SCC showed more kidney metastases. In women with AC, liver and lung metastases are more frequently present, compared to men. As biological differences in lung cancer between men and women are increasingly being recognised, knowledge of these factors is particularly important because of the continuing rise in the incidence of lung cancer in women. Knowledge of the distribution of metastatic patterns based on different prognostic factors could possibly improve the clinical assessment of unclear clinical findings. With early in-treatment FDG-PET/CT, image-guided treatment algorithms can be designed, to adjust treatment to the individual patient, minimising treatment toxicity of ineffective treatment and enabling fast switching to effective treatment. The predictive performance of FDG-PET/CT is increasingly being recognised. However, differences in the quantification methods of metabolic active tumour volume and differences in quantitative parameters in current response monitoring studies exist. Another challenge for early response monitoring is that the proper timing of FDG-PET/CT during treatment is crucial and it should depend on the treatment schedule and regimen. As there are numerous methods for defining metabolic response post-hoc, the use of prospectively defined criteria is of importance to avoid bias in interpretation. Moreover, for clinical implementation, harmonisation of response prediction methods is crucial. With the increasing treatment options, advances in targeted treatment and the promise of personalised treatment, the selection of effective treatment is becoming increasingly important.

e.a.usmanij@asz.nl ♦

Response monitoring during neoadjuvant targeted treatment in early stage non-small cell lung cancer

M.H. van Gool, MD, PhD
October 25, 2019
University of Amsterdam

Promotor:
Prof. P. Baas, MD, PhD

Co-promotor:
H.M. Klomp, MD, PhD

Lung cancer is the leading cause of cancer-related mortality worldwide. Treatment for early-stage non-small cell lung cancer (NSCLC) is focused on local curative treatment with surgery or radiotherapy. Five-year overall survival (OS) rate for early stage NSCLC varies from 67-93% for stage I, and 50-56% for stage II. The OS effect of adjuvant therapies is modest, with an estimated benefit of 4% to 8% at 5 years. Neoadjuvant chemotherapy postpones local treatment and, although it showed similar survival improvements, it was not adopted as standard treatment. However, a practical benefit of giving preoperative therapy is that it will provide an in vivo assessment of tumor response to a drug regimen.

In the last decades, extensive technical developments such as genomic sequencing have proceeded rapidly. With the discovery of relevant mutations and deregulated signaling pathways a better understanding of tumor types within NSCLC has been evolving, leading to new targets and more individualized patient treatment. One of these receptors has become an important target for therapy for a subset of NSCLC patients. The epidermal growth factor receptor (EGFR) is overexpressed in the majority of NSCLC and was the first receptor for which targeted therapy has become available. Mutations in the EGFR domain are prevalent in 10-15% of NSCLC (in Caucasian populations). If EGFR is overstimulated, it can cause pro-survival activities. Likewise, a mutation in this receptor can lead to unlimited growth and duplication of cancer cells. EGFR-Tyrosine kinase inhibitors (TKI)s such as erlotinib can bind the receptor. Inhibition by erlotinib hampers the signaling cascades and initiation of various biochemical processes and pathways including angiogenesis, anti-apoptotic signaling and proliferation. Low toxicity, significant and rapid tumor response rates suggest that EGFR-TKI s may be used in a preoperative (neoadjuvant) setting.

In this perspective, a phase II "window of opportunity" study (M06NEL) was conducted. We used the "pre-operative window" to administer patients erlotinib for a period of 3 weeks. The objective of this study was to investigate whether erlotinib was able to contribute to the curative treatment of early NSCLC. Between 2006 and 2010, sixty patients with newly diagnosed resectable NSCLC, i.e., clinical T1–3 N0–1 disease, were enrolled in the study. Patients were not selected based on EGFR mutation status. Surgical resection was scheduled in the fourth week after initiation of treatment. The resection specimens were scored for residual vital tumor and the presence of morphological signs of therapy-induced regression. Follow up was at five years.

This thesis addresses several modalities and markers for early therapy response monitoring in early stage resectable NSCLC. A baseline [^{18}F]-fluorodeoxyglucose positron emission tomography acquired together with low dose computed tomography (FDG-PET/CT)-scan and a CT-scan were obtained during routine staging in all patients. For response monitoring, a FDG-PET/CT scan after 1 week and a second FDG-PET/CT-scan and CT-scan were planned for 3 weeks after the initiation of erlotinib therapy. Response criteria were determined by EORTC and RECIST 1.1, respectively.

CT scanning has been the gold standard for response monitoring and was used for radiologic assessment. However, there are concerns about radiologic assessment during preoperative window therapy. For example, according to RECIST radiologic response monitoring can be performed no sooner than 4 weeks

after initiation of treatment. Secondly, in the era of targeted therapy deficiencies of RECIST became clear, as early tumor response may not translate in tumor shrinkage.

We choose to evaluate the performance of FDG-PET/CT because it has several (potential) applications in oncological imaging. FDG-PET/CT has proven its role in mediastinal nodal staging and detection of remote metastases staging modality in patients with NSCLC. Therefore, it has become a cornerstone as staging tool and is part of the (national) standard work-up for NSCLC. In our summary of the literature reporting on ^{18}F-FDG-PET response evaluation during EGFR-TKI treatment in patients with (advanced) NSCLC, we showed that metabolic response monitoring has potential in targeted treatment for NSCLC. Response monitoring can be performed as early as 1 to 2 weeks after initiation of treatment. Although different criteria have been used, FDG-PET/CT response during EGFR-TKI therapy is associated with clinical and radiologic response and with survival.

We prospectively evaluated CT and FDG-PET/CT for identification of histopathologic response to neo-adjuvant erlotinib in patients with resectable NSCLC. We showed that FDG-PET/CT has an advantage over CT. Relative change in tumor diameter on follow up CT-scan was not significantly associated with histopathologic response. Relative change was similar in the groups determined by histopathologic evaluation with means close to 0. Analysis of FDG-PET SUV_{max} data showed significant SUV_{max} decrease (mean change -39% to -25%) in the histopathologic response group as compared to the group with no histopathologic response (mean change -4%) (P=0.013). The area under the receiver operating characteristic (ROC) curve for FDG-PET/CT was 0.69 (95% CI 0.51 to 0.87) indicating acceptable discrimination capacity. CT as response monitoring in this setting was inadequate: the AUC was 0.53 (95% CI 0.34 to 0.71).

The optimal timing of metabolic response monitoring with FDG-PET/CT-scan during neoadjuvant erlotinib treatment of patients with NSCLC before surgery is undefined. In the M06NEL study, response evaluation was planned within 1 week ('early') of the initiation of treatment and after 3 weeks of treatment. The relative change in SUV_{max} at the early FDG-PET/CT-scan (compared with baseline) showed a significant correlation with the relative change in the SUV_{max} at the later FDG-PET/CT-scan (0.82; P<0.001) Of the 20 patients with a decrease in the SUV_{max} within 1 week, only 1 patient showed an increase above the baseline level after 3 weeks. In patients with more than 50% tumor necrosis, the SUV_{max} decreased by a mean of 17% within 1 week and a mean of 31% at 3 weeks. This study showed that a change in metabolic activity within 1 week after the initiation of erlotinib treatment is informative for a histopathologic response after 3 weeks of treatment. A decrease in metabolic activity within 1 week likely will continue after 3 weeks of therapy (94%). On the other hand, an increase in the SUV_{max} during the first week will persist in most patients, suggesting ineffective treatment.

Metabolic response to preoperative treatment with erlotinib for a relatively short period translated into remarkably longer survival in our study. Patients with a metabolic response had a 31% 5-year OS benefit compared to patients without. Furthermore, responders had lower (distant) recurrence rates. In the multivariable model, including relevant covariates as EGFR mutation status and disease stage, the survival benefit associated with metabolic response to neoadjuvant EGFR treatment was still apparent with a similar hazard ratio (HR 0.46). Inversely, metabolic non–response during 3-week treatment did not correlate with excess deaths. This shows that at least this short period of "delay" to (local) treatment in non-responders does not appear to be harmful. We theorize that our findings cannot be explained by the inhibition of 'addicted' EGFR signaling only and propose an alternative explanation. Several experimental studies (in murine and human NSCLC cell line models) suggest that EGFR-TKIs apart from inhibiting cell signaling may also enhance anti-tumor immunity. The long-term results of the M06NEL study may be seen as hypothesis generating in the sense that short term EGFR-TKI treatment may stimulate tumor cell recognition, T cell activation and killing, in addition to inhibition of EGFR signaling. This suggests that carefully monitored neoadjuvant treatment strategies are promising and warrant further investigation.

We need to be very cautious with conclusions, as many questions remain. This thesis showed that short preoperative treatment with erlotinib may contribute to curative treatment of patients with early stage NSCLC. In the neoadjuvant setting, response monitoring with FDG-PET/CT has great potential for targeted treatment and can be performed as early as 1 week after the initiation of treatment. Moreover, this thesis has provided thought-provoking results that have deepened our knowledge of a complex disease like NSCLC.

m.v.gool@nki.nl ♦

High-risk melanoma patients, identification, surgical management and follow-up

A.A.G. Nijhuis, MD, PhD
November 14, 2019
University of Utrecht

Promotores:
Prof. I.H.M. Borel Rinkes, MD, PhD
Prof. O.E. Nieweg, MD, PhD

Co-promotor:
A.J. Witkamp, MD, PhD

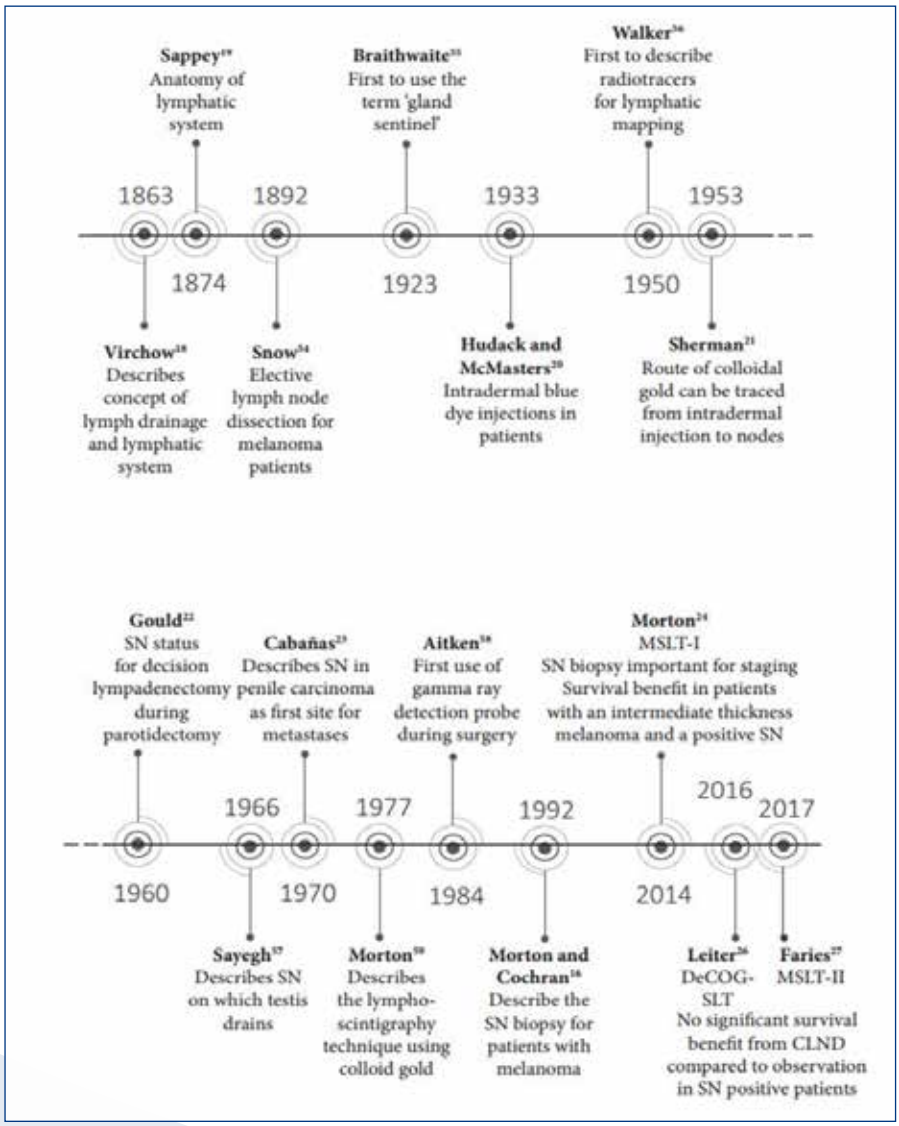

Figure 1. Timeline with pivotal studies on lymphatic drainage, lymph nodes and sentinel nodes. References can be found in PhD thesis Amanda A.G. Nijhuis, Utrecht, The Netherlands, 2019.

The treatment of stage III melanoma patients has changed remarkably in the recent past (figure 1). The studies in this thesis concern the identification of these patients with high-risk disease, their current management, and follow-up.

Patients with stage III melanoma are frequently identified through sentinel node (SN) biopsy (SNB). Lymph from most of the skin drains to lymph nodes in the axilla, groin and neck. Lymph can also drain to smaller lymph node regions like the epitrochlear fossa, the popliteal fossa and the triangular intermuscular space on the back. Our study established lymphatic drainage to the popliteal fossa in 176 of 3902 patients with a melanoma below the knee (4.5%). SNB was attempted in only 96 of these patients (55%). A SN was retrieved in 79 of them, while the procedure failed to retrieve a node in 17 (18%). The SN was positive in 13 of the 79 patients with a successful popliteal SNB (17%) and in eight (10%) this was the only positive SN. The popliteal SN changed the AJCC-UICC tumor stage in 13% of the patients with a successful SNB. A positive SN

was associated with a significantly higher risk of recurrence and a diminished survival. Although SNs in the popliteal fossa are uncommon, they have a similar positivity rate and prognostic value as SNs in more common node fields. It is worthwhile to pursue these SNs, although the procedure can be challenging (figure 2).

Until recently, SN-positive patients routinely underwent completion lymph node dissection (CLND). In June 2017, two large prospective trials of SN-positive patients had shown that survival of those who underwent CLND and those who were observed was similar. The observation regimen involved regular follow-up, including ultrasound assessments of lymph node regions concerned, and a delayed CLND in case of nodal recurrence. Advantages of immediate CLND are the reduced risk of nodal recurrence, improved staging with additional prognostic information from the tumor status of non-SNs, smaller risk of morbidity compared to delayed CLND for a recurrence and a less demanding follow-up schedule. These advantages of early CLND rarely outweigh the potential morbidity to which all these patients are exposed and the lack of a significant survival benefit. This was illustrated by our study on the management of SN-positive patients after publication of the aforementioned trials. At Melanoma Institute Australia, 59 of the 61 SN-positive patients (97%) were observed with regular ultrasound examinations. Two patients requested CLND because of anxiety about observation in view of unfavourable characteristics of the primary tumor and SNs. In November 2017, it became clear that adjuvant immunotherapy and targeted therapy improve recurrence-free survival of stage III melanoma patients. Our study found that 46 of the 57 SN-positive patients (81%) presenting after November 2017 were seen by a medical oncologist to discuss adjuvant systemic treatment, and that 32 chose to receive such treatment.

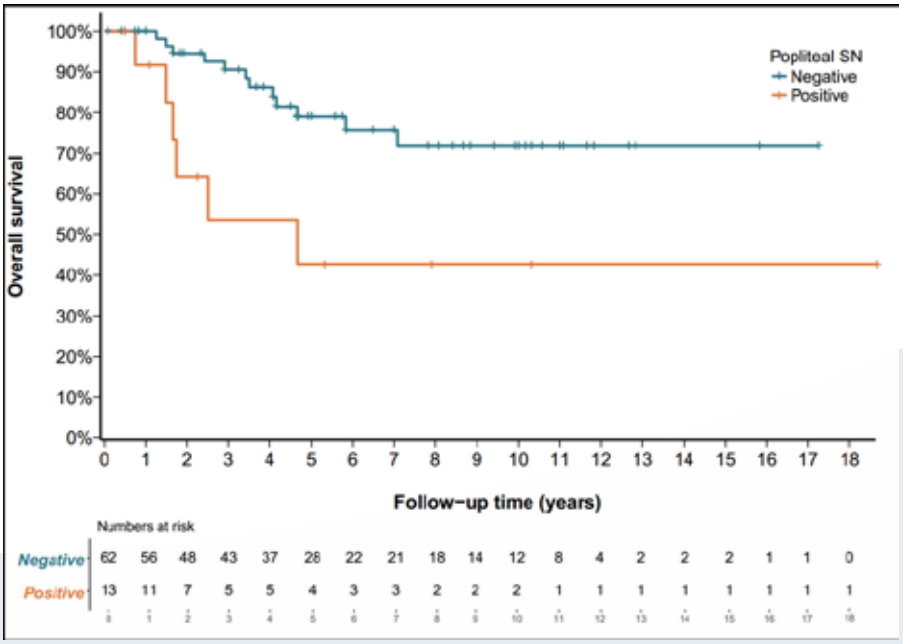

Figure 2. Overall survival, according to popliteal SN tumor status. From: Nijhuis AAG, de A.O. Santos Filho ID, Uren RF, Thompson JF, Nieweg OE. Clinical importance and surgical management of sentinel lymph nodes in the popliteal fossa of melanoma patients. Eur J Surg Oncol 2019;45:1706-11

Of all melanoma patients, 2 to 5% will develop a local recurrence and some 4% an in-transit metastasis (ITM). A SN could be identified in all 128 such patients who were studied. Metastases were found in 16 of them (13%). The false-negative rate was 27%. Twelve of the sixteen patients with a positive SN underwent completion lymph node dissection. In four of them (33%) additional non-SNs were positive. Patients with a positive SN had a 5-year survival rate of 54% and in patients with a negative SN this was 81% (P=0.01). Four patients with a negative SN (4%) and seven patients with a positive SN (44%) developed their first subsequent metastasis at a distant site. This prognostic information can be useful in the discussion on adjuvant systemic therapy and follow-up management.

We also studied 30 melanoma patients with ITMs who underwent regional ultrasound examination of the lymph drainage region up to and including the regional lymph node field. In 16 patients (53%), ultrasound assessment identified more ITMs than physical examination, which changed the intended treatment of ten patients. In six of them the excision was more extensive than initially planned, three patients received systemic therapy, and in one patient excision was delayed and follow-up intensified. Therefore, ultrasound assessment of the lymphatic drainage area was found to be useful in patients with an ITM.

There is no consensus on imaging in the follow-up of patients with high-risk melanoma. Systemic therapy has better outcomes in patients with small lesions and few metastatic sites, so early detection of distant metastases is

likely to improve survival. Research on surveillance imaging is usually focused on the detection of metastases (true-positive findings). In our study, in which non-melanoma related findings on annual surveillance ^{18}F-FDG PET/CT scans were investigated, a group of 154 asymptomatic patients underwent a total of 1022 scans, with a median follow-up duration of seven years. False-positive and/or incidental findings led to additional healthcare activities in 81 patients (53%). The lesions proved to be benign in 109 of the 124 false positive and incidental findings (88%). The additional healthcare usage resulting from these findings was substantial with 254 additional tests, follow-up appointments, referrals and treatments. Awareness of both the benefits and downsides of surveillance imaging enables a balanced follow-up strategy, which is important with the increasing use of imaging in asymptomatic patients.

amanda.nijhuis@gmail.com ♦

VERKORTE BIJSLUITER VIZAMYL 400 MBq/ml oplossing voor injectie
Voor volledig informatie raadpleeg de samenvatting van de productkenmerken (SPC). Verdere informatie op aanvraag.

SAMENSTELLING
Elke ml oplossing voor injectie bevat 400 MBq flutemetamol (^{18}F) op de referentie-datum en -tijd. De activiteit per flacon kan variëren van 400 MBq tot 4000 MBq of van 400 MBq tot 6000 MBq op de referentiedatum en -tijd.

INDICATIES
VIZAMYL is een radiofarmacon geïndiceerd voor het positronemissietomografisch (PET) afbeelden van de dichtheid van neuritische β-amyloïdplaques in het brein van volwassen patiënten met cognitieve stoornissen die onderzocht worden op de ziekte van Alzheimer (AD) en andere oorzaken van cognitieve stoornissen. VIZAMYL dient gebruikt te worden in combinatie met een klinische evaluatie.

DOSERING EN WIJZE VAN TOEDIENING
Een PET-scan met flutemetamol (^{18}F) dient uitsluitend aangevraagd te worden door artsen die ervaren zijn in de klinische behandeling van neurodegeneratieve aandoeningen. VIZAMYL-scans mogen uitsluitend geïnterpreteerd worden door beoordelaars van scans die getraind zijn in de interpretatie van PET-scans met flutemetamol (^{18}F). Een recente gecoregistreerde CT- of MRI-scan van de patiënt om een gefuseerd PET-CT- of PET-MR-beeld te verkrijgen wordt aanbevolen in geval van onzekerheid over de locatie van grijze stof en over de grens van witte en grijze stof op de PET-scan (zie rubriek 4.4 Interpretatie van VIZAMYL-beelden). Dosering: De aanbevolen activiteit voor een volwassene is 185 MBq flutemetamol (^{18}F). Het injectievolume mag niet minder zijn dan 1 ml en niet meer dan 10 ml. VIZAMYL is voor intraveneus gebruik. De dosis wordt door middel van intraveneuze bolusinjectie binnen ongeveer 40 seconden toegediend. Bij gebruik van een intraveneuze lijn dient de injectie gevolgd te worden door een intraveneuze spoeling met 5 ml tot 15 ml steriele natriumchloride 9 mg/ml (0,9%) oplossing voor injectie om ervoor te zorgen dat de gehele dosis wordt toegediend. VIZAMYL is voor multidoseringsgebruik. Het mag niet worden verdund. Beeldacquisitie: VIZAMYL-beeldacquisitie dient te worden gestart op 90 minuten na injectie, met behulp van een PET-scanner in 3D-modus, met geschikte datacorrecties.

CONTRA-INDICATIES
Overgevoeligheid voor de werkzame stof of voor één van de hulpstof(fen) (zie SPC).

WAARSCHUWINGEN
Als er overgevoeligheids- of anafylactische reacties optreden, moet de toediening van het radiofarmacon onmiddellijk worden stopgezet en, indien nodig, een intra-veneuze behandeling worden gestart. Om een onmiddellijke actie bij noodgevallen mogelijk te maken, moeten de noodzakelijke genees- en hulpmiddelen, zoals een endotracheale buis en een beademingsapparaat, onmiddellijk beschikbaar zijn. Nier-/leverinsufficiëntie: Bij deze patiënten moet de baten/risico-verhouding zorgvuldig overwogen worden omdat een verhoogde blootstelling aan straling mogelijk is. Flutemetamol (^{18}F) wordt grotendeels langs hepatobiliaire weg uitgescheiden en patiënten met een leverfunctiestoornis lopen het risico op een verhoogde stralings-belasting. Interpretatie van VIZAMYL-beelden: VIZAMYL-beelden mogen uitsluitend geïnterpreteerd worden door getrainde beoordelaars van PETscans met flutemetamol (^{18}F). Een negatieve scan wijst op geen of een geringe dichtheid van corticale neuritische β-amyloïdplaques. Een positieve scan wijst op matige tot hoge dichtheid van plaques. Bij het inschatten van de dichtheid van neuritische β-amyloïdplaques zijn beeld-interpretatiefouten, inclusief vals-negatieven en vals-positieven, waargenomen. De PET-beelden dienen geïnterpreteerd te worden met behulp van een Sokoloff-, Rainbow- of spectrumkleurenschaal. De beoordelaar dient de corticale grijze-stof-signaalintensiteit te vergelijken met de maximale witte-stofsignaalintensiteit. De beelden dienen op systematische wijze te worden bekeken. Interpretatie van de beelden wordt visueel uitgevoerd door vergelijking van de activiteit in de corticale grijze stof met de activiteit in de aangrenzende corticale witte stof.

Atrofie kan in vele gebieden van de hersenen aanwezig zijn en kan de interpretatie van de beelden moeilijker maken omdat verlies van grijze stof resulteert in een gereduceerde traceropname waardoor een positieve scan moeilijker te herkennen is. Het wordt sterk aanbevolen eventueel beschikbare MR of CT-beelden te beoordelen als hulpmiddel bij het interpreteren van het VIZAMYL-beeld, vooral wanneer atrofie wordt vermoed. Beperkingen van het gebruik: met alleen een positieve scan kan de diagnose AD of een andere cognitieve aandoening niet worden gesteld aangezien afzetting van neuritische plaque in grijze stof aanwezig kan zijn bij asymptomatische oudere patiënten en sommige neurodegeneratieve dementieën (ziekte van Alzheimer, maar ook Lewy body-dementie en Parkinson-dementie). Na de procedure: nauw contact met kleine kinderen en zwangere vrouwen moet gedurende de eerste 24 uren na de injectie beperkt worden. Specifieke waarschuwingen: Dit radiofarmacon bevat (7 vol %) ethanol (alcohol), d.w.z. tot maximaal 552 mg (ongeveer 0,7 ml) per dosis. Deze hoeveelheid kan schadelijk zijn voor patiënten met alcoholisme, en er moet rekening mee worden gehouden bij zwangere vrouwen, vrouwen die borstvoeding geven en groepen met een hoog risico, zoals patiënten met leveraandoeningen of epilepsie.

BIJWERKINGEN
De meest frequent waargenomen bijwerkingen: rood aanlopen, verhoogde bloeddruk. De meest ernstige bijwerkingen: anafylactoïde reactie.

FARMACODYNAMISCHE EIGENSCHAPPEN
Radiofarmaca voor diagnostiek van het centraal zenuwstelsel. ATC code: V09AX04.

HOUDER VAN DE VERGUNNING VOOR HET IN DE HANDEL BRENGEN
GE Healthcare Limited, Amersham Place, Little Chalfont, Buckinghamshire HP7 9NA, UK

AFLEVERSTATUS
Geneesmiddel op medisch voorschrift (U.R).

NUMMER VAN DE VERGUNNING
EU/1/14/941/001, EU/1/14/941/002

DATUM
SPC gedateerd juli 2016; verkorte bijsluiter gedateerd 31 mei 2017.

Beroepsbeoefenaren in de gezondheidszorg worden verzocht alle vermoedelijke bijwerkingen te melden via: Nederlands Bijwerkingen Centrum Lareb, website: www.lareb.nl. Bijwerkingen kunnen ook direct worden gerapporteerd aan GE Healthcare B.V.

▼ **Dit geneesmiddel is onderworpen aan aanvullende monitoring.**

GE Healthcare B.V.
Cygne centre, De Rondom 8, 5612 AP, Eindhoven
www.gehealthcare.com

© 2018 General Electric Company.
GE, the GE Monogram and VIZAMYL are trademarks of General Electric Company.
02-2018 JB55523NL/OS THE NETHERLANDS

Small lesion detection with new PET technology

D. Koopman, PhD
November 22, 2019
University of Twente, Enschede

Promotor
Prof. C.H. Slump, PhD

Copromotors
P.L. Jager, MD, PhD
J.A. van Dalen, PhD

FDG-PET/CT imaging plays an important role in the diagnostic evaluation of cancer. As generally known, this technique has two major limitations: a low spatial resolution and a limited system sensitivity. Consequently, the detection of small lesions (<20 mm) is limited and PET images have a relatively low signal-to-noise ratio. Since the clinical introduction of whole-body PET 20 years ago, several techniques were introduce, to improve the image quality and diagnostic performance of PET. The aim of this thesis was to evaluate the impact of these new PET techniques on the detection of small lesions in cancer imaging.

First, an overview is provided of many technical developments that improved cancer imaging with PET/CT in recent years. This includes TOF, PSF modelling and new image reconstructions with smaller voxels. Further clinical benefit is expected from digital PET (dPET) and regularised reconstruction methods.

Furthermore, a practical method was developed on how to implement patient-specific FDG-activity administrations, depending quadratically on a patients' body weight, into clinical practice using the NEMA image quality phantom and following European guidelines. This method is generally applicable to any PET system, using a specified image reconstruction and scan time per bed position.

Moreover, we evaluated if a recently introduced dPET system is able to fulfil EARL standards. A phantom study was performed following EANM guidelines, using a NEMA phantom with six spheres filled with ^{18}F. We demonstrated that the dPET system typically showed recovery coefficients (RCs) above the upper limits of EARL specifications, especially for small objects. To meet EARL standards for dPET, the use of relatively large 4x4x4 mm^3 voxels and a post-smoothing filter of 2 to 4 mm is therefore recommended.

Next, we performed a semi-quantitative comparison of EARL-accredited cPET and dPET scans from 50 patients with cancer. Across 128 FDG-positive lesions, the average difference in SUV (ΔSUV) was 6-8% with dPET values being higher in most cases. Furthermore, we found repeatability coefficients of 27% (ΔSUV_{mean} en ΔSUV_{peak}) and 33% (ΔSUV_{max}) ($p<0.001$), indicating that only a limited number of lesions showed a SUV difference of more than 30%. These findings indicate that EARL standardisation works.

Furthermore, we evaluated the variation in semi-quantification with ^{68}Ga-PET in a multi-centre setting. Eight centres in Europe with thirteen different PET/CT systems performed ^{18}F and ^{68}Ga acquisitions using a cylindrical phantom and a NEMA phantom. This study showed that ^{68}Ga RCs perform at the lower limits of current EARL RC standards for ^{18}F. For practical reasons we recommend to use the ^{18}F EARL-approved reconstruction settings for ^{68}Ga-PET quantification in multi-centre trials, extended by a cross-calibration verification between ^{68}Ga measured by the dose calibrator and by the PET system.

Moreover, we analysed the impact of a conventional TOF-PET/CT scanner, using EARL-compatible reconstructions, on adrenal gland SUV and the adrenal-to-liver (AL) ratio in 88 patients with suspected lung cancer. With a SUV_{max} cut-off value of 3.7, 96% sensitivity and 96% specificity was obtained. A cut-off value of 1.8 for the AL ratio resulted in 91% sensitivity and 97% specificity. Compared with literature based on a previous generation of non-TOF PET scanners, TOF-PET imaging provided higher SUVs for benign adrenal glands while a highly accurate distinction between benign and malignant glands remained. Clinical implementation of TOF-PET requires the use of higher cut-off levels to distinguish between benign and malignant glands, as well as visual adaptation by PET readers.

We also investigated the value of

small 2x2x2 mm^3 voxel reconstructions on various sphere sizes (in a NEMA- and micro phantom) and in 39 patients with lung cancer. This study showed that the use of a small-voxel reconstruction led to higher CRCs and SNRs for small spheres (≤13 mm) with relative increases up to 80% (CRC_{mean}) and 200% (CRC_{max}) for the smallest spheres. The average increase of SNR_{mean} and SNR_{max} across all phantom spheres was 12% and 39%, respectively. Moreover, the evaluation of 66 FDG-positive lesions in the patient study showed that when using small voxels, SUV_{mean} and SUV_{max} increased with 17% and 32%, respectively ($p<0.01$). Additionally, the mean and maximum SNR increased by 20% and 27%, respectively ($p<0.01$). Finally, three NM specialists preferred the small-voxel images in 76% of the cases. In conclusion, we can improve small lesion detection with FDG-PET when using small-voxel reconstructions.

The diagnostic implications of such small-voxel reconstructions for loco-regional axillary lymph node characterisation were evaluated in 69 patients with breast cancer. Based on the evaluation of 61 benign and 169 malignant axillary lymph nodes, we found that small-voxel PET/CT improved the sensitivity of visual lymph node characterization from 76% to 89% ($p<0.001$). This provides a higher detection rate of malignant lymph nodes. However, small-voxel PET/CT also introduced more false-positive results in benign nodes during visual evaluation. Across all nodes, there was no difference in accuracy between standard and small-voxel PET ($p=0.13$). Quantitatively, a small-voxel reconstruction showed average increases in SUV_{max} and tumour-to-background ratios of typically 40% over standard-voxel PET. This resulted in higher SUV cut-off values, moving from 1.8 to 2.6, when differentiating benign from malignant axillary lymph nodes. This implicates that PET readers have to adapt their reference standards visually and quantitatively when using small-voxel PET images.

Furthermore, we wrote a Letter to the Editor with our reply to a recent paper of Fuentes-Ocampo et al.(1). They compared cPET and dPET in 100 oncological patients and found a mean SUV percentage difference of 35% across 87 lesions, which they

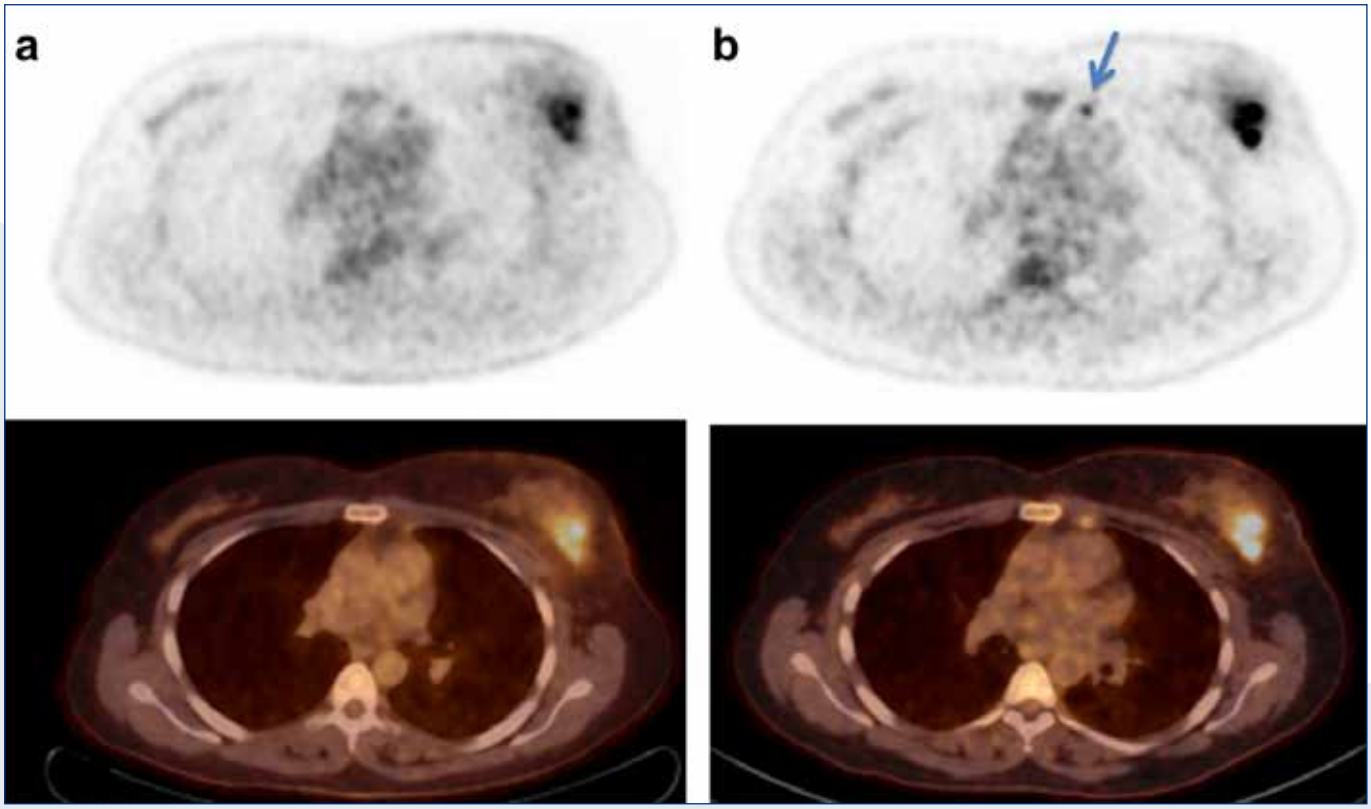

Figure 1. FDG-PET/CT images from a patient with breast cancer with upstaging from T4N0M0 on cPET (ΔT=54 min) (a) to T4N3M0 on dPET (ΔT=106 min) (b). dPET images revealed a FDG-positive internal mammary lymph node (blue arrow) with a diameter of 7 mm. During surgery, a sentinel node procedure was performed and it was confirmed by pathology that this lymph node was malignant.

attributed to the dPET technology. However, they applied a standard-voxel reconstruction (4x4x4 mm^3) on their cPET scanner, while they used smaller (2x2x2 mm^3) voxels with their dPET scanner. This difference in voxel size between the two PET scanners was not taken into account when they evaluated their results. This invalidates their comparison as the use of small-voxel reconstructions on cPET already results in increased SUVs. In our Letter we emphasized that the image voxel size has a large effect on SUV and should therefore not be ignored in PET comparison studies.

Finally, we prospectively evaluated the visual and semi-quantitative performance of dPET compared to cPET in 66 patients with various types of cancer. When using 2x2x2 mm^3 reconstructions for both systems, we found approximately 25% higher SUVs with dPET as compared to cPET ($p<0.001$). dPET images were also visually preferred in the majority of cases (65%). Furthermore, with dPET we found 37 additional lesions in 27 patients (41%) and TNM upstaging in 13% of the patients. FDG-PET images from a patient with breast cancer with TNM upstaging on dPET are shown in Figure 1. The TNM score on the cPET scan was T4N0M0 but the dPET scan showed a FDG-positive internal mammary lymph node (SUV_{mean} 3.2, SUV_{max} 4.0, Metabolic-tumour-volume 264 mm3) that was not visible on cPET, revealing N3 disease. After surgery, pathology findings confirmed that this lymph node was malignant. More studies are necessary to confirm the superior diagnostic performance of dPET.

daniellekoopman20@hotmail.com ♦

Online thesis:
https://1drv.ms/b/s!Ah3Pr43qbGzueQnZkgAnze0rW8Y

Reference

1. Fuentes-Ocampo F, López-Mora DA, Flotats A, Paillahueque G, Camacho V, Duch J, Fernández A, Domènech A, Estorch M, Carrió I. Digital vs. analog PET/CT: intra-subject comparison of the SUVmax in target lesions and reference regions. Eur J Nucl Med Mol Imaging 2019;46:1745-50

22 november 2019

Wetenschappelijke vergadering NVNG: Neuro-imaging

De wetenschappelijke najaarsbijeenkomst van de NVNG op 22 november 2019 werd goed bezocht. In het auditorium van het Meander Medisch Centrum te Amersfoort werd het thema "Neuro-imaging" besproken door diverse gastsprekers. De ochtendsessie begon met een overview door prof. dr. Jan Booij (Amsterdam UMC, locatie AMC) waarin hij o.a. aankaartte hoe de nucleaire geneeskunde en moleculaire beeldvorming verschillende richtlijnen binnen neurologie en psychiatrie heeft beïnvloed. Vervolgens vertelde dr. Sandeep Golla (Amsterdam UMC, locatie VUmc) hoe kunstmatige intelligentie ons zou kunnen helpen om naar PET/CT's van de hersenen te kijken. Prof. dr. Erik de Vries (UMCG, Groningen) besprak het gebruik van PET/CT's om inflammatie en demyelinisatie in multiple sclerose te analyseren en prof. dr. Bart van Berckel (Amsterdam UMC, locatie VUmc) bracht ons op de hoogte van de ontwikkelingen binnen de tau en synaptische beeldvorming. De analyse van functionele hypofyse adenomen met behulp van ^{11}C-MET PET/MRI werd door dr. Lenka Pereira Arias-Bouda (LUMC, Leiden) bediscussieerd.
Tot slot gaf prof. dr. Jan Booij een tweede lezing waarin de huidige en toekomstige beeldvorming binnen neuropsychatrie werd belicht. Na een korte paneldiscussie kon de algemene ledenvergadering van de NVNG plaatsvinden.
In de middag werd de Woldringprijs voor het beste proefschrift op het gebied van de nucleaire geneeskunde of één van de ondersteunende vakgebieden gepresenteerd aan Marlène Hekman voor haar proefschrift getiteld " Tumor-targeted imaging of cancer with radiolabeled and fluorescently labeled antibodies". Marlène Hekman begon in 2014 aan haar promotieonderzoek in het Radboud UMC en promoveerde cum laude aan de Radboud Universiteit op 7 december 2018.
Tevens was er ruimte voor vrije inzendingen zoals hieronder beschreven. De dag werd wederom afgesloten met een toets.

Gastsprekers van het ochtendprogramma tijdens de paneldiscussie: van links naar rechts, dr. Lenka Pereira Arias-Bouda, prof. dr. Jan Booij en prof. dr. Bart van Berckel.

Samenvattingen vrije inzendingen middagprogramma

Development of a 3D printed myocardial perfusion phantom for validation and standardization of quantitative myocardial perfusion imaging

M.E. Kamphuis[1], G.J. de Vries[2], M.P. Hilgerink[3], M.J.W. Greuter[2,4], C.H. Slump[2], R.J.H.A. Slart[2,5]

[1]Multi-Modality Medical Imaging group, TechMed Centre, [2]Department of Robotics and Mechatronics, and [5]Department of Biomedical Photonic Imaging University of Twente, Enschede, the Netherlands
[3]Physics department, Ziekenhuis Groep Twente, Hengelo, the Netherlands
[4]Medical Imaging Centre, Department of Nuclear Medicine and Molecular Imaging, University Medical Centre Groningen, University of Groningen, Groningen, the Netherlands

Introduction

The ultimate aim of our research is to contribute to the validation and standardization of quantitative myocardial perfusion imaging (MPI) applications on SPECT, PET and CT. Therefore, our goal is to simulate first-pass myocardial perfusion using a novel 3D printed myocardial perfusion phantom.

Methods

The phantom prototype includes a left ventricular base unit and three add-on myocardial segments. These segments consisted of a 1- and/or 2-compartment configuration. All components were 3D printed, enabling rapid prototyping. Continuous flow of tap water was pumped through the left ventricle and aorta, branching into several coronary arteries and three myocardial segments. We incorporated flow sensors as 'ground truth' flow measure. Adjustable resistances control flow and facilitate perfusion deficit simulation. All image data were acquired using standard dynamic SPECT protocol (D-SPECT, Spectrum Dynamics, Caesarea, Israel). 20 mL of approximately 350 MBq [^{99m}Tc] tetrofosmin solution was injected at 1 mL/s. Dynamic image datasets were analysed using clinical flow quantification software (Corridor4DM software, INVIA Medical Imaging Solutions, United States). The resulting time activity curves (TACs) served as input for the blood flow model. Six 'ground truth' flow measurements were performed at a myocardial flow range (Q_{myo}) of 50-150 mL/min. We visually analysed the effects of Q_{myo} and phantom configuration on obtained TACs. Furthermore, we evaluated the relation between computed blood flow (BF) and Q_{myo} using Pearson's correlation statistics.

Results

Flow simulation with the 2-compartment myocardial segment resulted in an overall higher BF, since the activity remains longer in this segment. The 1-compartment segment without any resistance filling resulted in the lowest BF. With an increasing Q_{myo}, there is faster tracer washout (phantom design does not include simulation of radiotracer trapping), causing a reduction of *BF* at increasing Q_{myo} ($r=-0.93$; $p=0.024$).

Conclusion

This novel 3D printed myocardial perfusion phantom is compatible with clinical quantification software, simulates perfusion deficits, and facilitates rapid prototyping using 3D printing techniques.
The 2-compartment phantom configuration closely resembles clinical practice. A next step in phantom modelling is to incorporate simulation of radiotracer trapping.

m.e.kamphuis@utwente.nl

Experimental validation of absolute SPECT/CT quantification for response monitoring in patients with end-stage coronary artery disease.

A. van de Burgt[1], P. Dibbets-Schneider[1], C.H. Slump[2], A.J.H.A. Scholte[3], D.E. Atsma[3], L.F. de Geus-Oei[1,2], F.H.P. van Velden[1]

[1]Department of Radiology and [3]Department of Cardiology, Leiden University Medical Centre, Leiden, The Netherlands
[2]Technical Medical Centre, University of Twente, Enschede, The Netherlands

Purpose

Myocardial perfusion scintigraphy (MPS) is based on visual qualitative interpretation and hence interobserver variability might affect clinical decision-making for the patient. Quantification of single photon emission computed tomography (SPECT) imaging enables absolute measurement of treatment efficacy. The aim of this experimental study is to assess quantitative accuracy and precision of iterative image reconstruction (Evolution; Q.Metrix package; GE Healthcare, Little Chalfont, UK), making use of both phantom and patient studies, for potential application of ^{99m}Tc-tetrofosmin SPECT/CT in patients with coronary artery disease (CAD).

Methods

This analysis consists of a phantom study and an experimental validation study with patient data. An anthropomorphic torso phantom with cardiac insert was filled with technetium (^{99m}Tc). Images were acquired on a SPECT/CT gamma camera (Discovery 670 Pro; GE Healthcare). Seven sets of 6 acquisitions were evaluated, they contained a cardiac insert with various defect sizes and configurations. Subsequently, volumes-of-interest of the defects were manually drawn on

CT to assess the recovery coefficient (RC). Bull's eye plots were composed to evaluate the uptake per segment. Finally, ^{99m}Tc-tetrofosmin SPECT/CT scans were collected retrospectively in ten CAD patients after bone marrow cell treatment and evaluated using Evolution.

Results

The phantom study shows that the activity concentration converged after seven iterations (ten subsets) using Evolution. SPECT/CT data were reconstructed with and without Butterworth post-filtering. The average repeatability deviation of all configurations was 2.66% and 2.90% (%SD mean) for the filtered and unfiltered data, respectively. The accuracy after Butterworth post-filtering was lower compared to the unfiltered data with a mean(SD) RC of 0.66 ± 0.06 and 0.71 ± 0.05, respectively ($p<0.05$). Most artificial defects were found on Bull's eye plots created with the unfiltered data. Of the ten patients included, four patients showed corresponding changes in standardized uptake value pre- and post- BMC injection as compared to their clinical reported outcome.

Conclusion

For the phantom study, absolute quantification of ^{99m}Tc related SPECT/CT for patients with CAD seems feasible when seven iterations (ten subsets), Butterworth post filtering and CT-delineation are used. The findings show higher accuracy in larger defects compared to smaller defects. In addition, all defects were visible using either CT-delineation or Bull's eye plots. The patient study shows insufficient evidence for the use of Evolution in clinical practise. Therefore, further clinical trials with more patients should be performed to investigate the clinical application of Evolution in CAD patients.

alinavandeburgt@gmail.com

Long-term urinary excretion of 177-lutetium-PSMA after therapeutic treatment

S.M.B. Peters, A. Meeuwis, K. Berrevoets, J. Nagarajah, M. Janssen

Department of Radiology and Nuclear Medicine, Radboudumc, Nijmegen, the Netherlands

Introduction

Treatment of metastasized prostate cancer with ^{177}Lu-PSMA has increased over recent years and is likely to be introduced in clinical routine in near future. Implementation of these therapies at Dutch hospitals requires insight in the kinetics and excretion of ^{177}Lu-PSMA in patients for radiation safety purposes. Despite the low external dose rate of these patients after administration (< 20 µSv/h at 1 m within a few hours for 3-7.4 GBq ^{177}Lu-PSMA), less is known about the urinary excretion of ^{177}Lu-PSMA. This information is critical for treatment of these patients in regular wards shortly after ^{177}Lu-PSMA injection. The goal of this study was therefore to analyse the long-term urinary excretion of ^{177}Lu-PSMA.

Methods

After administration of 7.4 GBq ^{177}Lu-PSMA urine samples from nine patients were collected for up to 6 weeks during routine (bi-) weekly visits. Triplets of 3 mL samples were analysed in a gamma counter (2480 WIZARD^2, PerkinElkmer) calibrated for ^{177}Lu. The activity concentrations were grouped per week to create a fit of the long-term ^{177}Lu excretion in this patient cohort.

Results

A total of 40 samples were collected, ranging from 7 days p.i. to 41 days p.i.. A mono-exponential fit (R^2=0.9942) showed that after 17.7 days, the activity concentration dropped below 1 kBq/g, which is the exemption threshold for ^{177}Lu.

Conclusion

After 18 days, patients have ^{177}Lu excretion levels that are well below exemption thresholds for ^{177}Lu in the Netherlands. Therefore, no additional radiation safety measures are required after this time.

steffie.peters@radboudumc.nl

Detection of prostate cancer by ^{68}Ga-PSMA PET/CT and first experiences with PET-ultrasound fused biopsies

F. Intema, A. Kooistra, A. Lont, M.C. Vermeulen, R.M. Hoeben, S. van de Berk, J.M.H. de Klerk

Department of Nuclear Medicine and department of Urology, Meander Medical Centre Amersfoort.

Introduction

MRI-guided biopsy for detection of prostate cancer has been intensively studied and has proven its value. MRI-guided biopsy increases sensitivity in comparison to solely random biopsies, but whether or not random biopsies can be completely abandoned has been subject of discussion. A smaller part of significant cancer cannot be detected on *multi-parametric magnetic resonance imaging (mpMRI)*. PSMA PET/CT has shown good results in detection of low volume metastasis not detectable on other imaging modalities. Subsequently, there might be a role in detection of cancer in the prostate itself. If this is the case, is PSMA-PET/CT-guided biopsy clinically feasible?

Methods

A retrospective sequential cohort in the period from October 2016 to March 2019 of patients not treated for prostate cancer with available ^{68}Ga-PSMA PET and mpMRI (within one year) were analysed.
PSMA PET was re-evaluated blinded. Likelihood of tumour presence was

scored on 5-point Likert scale and localised schematically. The results were compared with mpMRI (evaluated according to PIRADSv2). Available pathological outcome served as gold standard. Prostatectomy was performed in 32 of 70 patients in which T-stage was evaluated with PET and mpMRI, results were compared to pathological findings.
In a pilot series MRI-guided biopsy was performed by semi-automatic fusion with ultrasound images and targeted biopsy. PSMA PET was fused to the mpMRI with 'Watson Medical' software and biopsy targets were compared to histopathology.

Results

Histopathological results showed significant prostate cancer (Gleason 7 or higher) in 57 (71%) of patients. PET detected 54 (95%) and MRI 52 (91%) of those 57 cases. PET and MRI both were false positive in 4 of 12 patients with no proven clinically significant prostate cancer (negative biopsy or Gleason 6). One patient showed bladder cancer after pathology revision. PPV was 93% in both PET and MRI and NPV was 73% and 63% in PET and MRI respectively. Tumour locations on PET and MRI (if present) matched in 92%.
A subgroup of 32 patients underwent prostatectomy. At least T2b stage was present on PET in 15 (47%) patients vs 10 (31%) on MRI, all confirmed by histopathology.
Extracapsular extension was present in 19 patients; PSMA PET showed a sensitivity and specificity of 63% and 64% (53% and 71% respectively for MRI). Seminal vesicle invasion was present in 6 patients; resulting in a sensitivity and specificity of 33% and 100% for both PET and MRI.
Nine patients had MRI-ultrasound fusion based biopsies. Retrospective PSMA PET en MRI fusion matched to the designated location in all cases, but with low PSMA uptake (i.e. unlikely to be clinically significant prostate cancer) in two patients, histopathology showed no clinically significant cancer in those two. The other seven cases showed significant prostate cancer. PET/ultrasound fusion based biopsy was feasible with an intermediate step of PET-MRI fusion for prostate segmentation (figure 1).

Conclusion

^{68}Ga-PSMA PET shows promising detection accuracy for prostate cancer and first results on local T-staging with PSMA PET show comparable results to mpMRI. Several recent publications have drawn similar conclusions. PSMA PET is a useful alternative for mpMRI when results are inconclusive or negative despite high clinical suspicion. PET-guided biopsies are clinically feasible.

f.intema@meandermc.nl

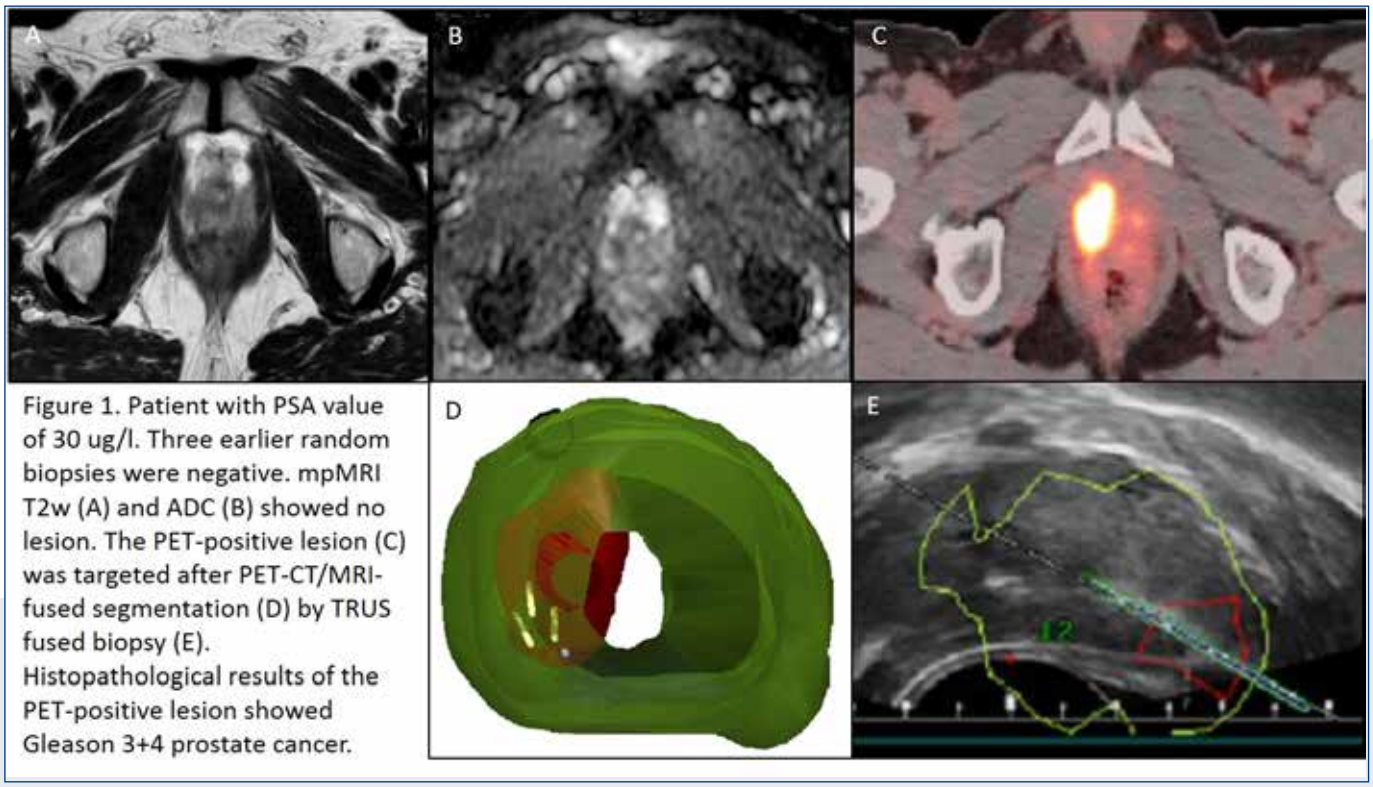

Figure 1. Patient with PSA value of 30 ug/l. Three earlier random biopsies were negative. mpMRI T2w (A) and ADC (B) showed no lesion. The PET-positive lesion (C) was targeted after PET-CT/MRI-fused segmentation (D) by TRUS fused biopsy (E). Histopathological results of the PET-positive lesion showed Gleason 3+4 prostate cancer.

This figure belongs to the abstract of F. Intema et al.

Radiomics from ^{18}F-PSMA PET-CT analysed with machine learning for risk stratification in primary prostate cancer patients

M.C.F. Cysouw[1], B.H.E. Jansen[1,2], D.E Oprea-Lager[1], E. Pfaehler[3], B.M. de Vries[1], R.J.A. van Moorselaar[2], T. van de Brug[4], O.S. Hoekstra[1], A.N. Vis[2], R. Boellaard[1]

Department of Radiology and Nuclear Medicine[1], department of Urology[2] and [4]department of Epidemiology and Biostatistics, Amsterdam UMC, Vrije Universiteit Amsterdam, Cancer Centre Amsterdam, Amsterdam, the Netherlands.

[3]Department of Nuclear Medicine and Molecular Imaging, Medical Imaging Centre, University of Groningen, Groningen, the Netherlands.

Introduction

Quantitative ^{18}F-Prostate Specific Membrane Antigen (PSMA) analysis may be used for risk stratification of primary prostate cancer patients. We determined the ability of machine learning-based analysis of [^{18}F] PSMA PET radiomics features to predict metastatic disease or high-risk pathological tumour features. Specifically, we evaluated the performance of these predictions as function of tumour delineation method and use of partial-volume correction (PVC).

Methods

76 consecutive patients with intermediate- to high-risk PCa scheduled for robot-assisted radical prostatectomy (RARP) with extended pelvic lymph node dissection (ePLND) prospectively underwent pre-operative [^{18}F]PSMA PET/CT using [^{18}F]DCFPyL. Primary tumours were delineated using 50 to 70% peak isocontour thresholds on PET images with and without PVC. Four hundred and eighty standardized radiomics features were extracted per tumour. Random Forest models were trained to predict lymph node involvement (LNI), presence of any metastasis, Gleason score ≥8, and presence of extracapsular extension (ECE). The impact of several dimension reduction methods and use of oversampling on model predictions was evaluated. Model performance was validated using 50-times repeated 5-fold cross-validation yielding the mean receiver-operator characteristic curve AUC.

Results

The highest mean AUCs for prediction of LNI, presence of any metastasis, high Gleason score, and ECE were 0.86±0.15, 0.86±0.14, 0.81±0.16, and 0.76±0.12, respectively. Model performance and stability for LNI and any metastasis prediction improved using PVC and a higher (70%) delineation threshold. Gleason score prediction benefitted from an intermediate delineation threshold, regardless of PVC. ECE prediction was best on non-PVC images with a 60 or 70% threshold. PVC affected all feature types, while delineation thresholds mainly affected morphological features. Mismatches in use of PVC and delineation threshold between training and testing data had a variable negative effect on model performances. Machine learning pre-processing methods had a minor impact on model predictions.

Conclusion

Machine learning-based analysis of [^{18}F]PSMA PET/CT radiomics can be used to predict metastatic disease and high-risk pathological tumour features in primary PCa patients. Optimization of tumour delineation and image processing is mandated for high and stable predictions, and their harmonization is needed to preserve model generalizability.

m.cysouw@amsterdamumc.nl

Na^{18}F-PET/CT quantifying skeletal fibrous dysplasia burden

W. van der Bruggen[1,2], M. Hagelstein-Rotman[3], L.F. de Geus-Oei[1,4], F. Smit[1,5], P.D.S. Dijkstra[3,6], N.M. Appelman-Dijkstra[3], D. Vriens[1]

[1]Section of Nuclear Medicine, dept. of Radiology, [3]Center for Bone Quality, dept. of Internal Medicine, division of Endocrinology, [6]Dept. of Orthopaedic surgery, Leiden University Medical Centre (LUMC), Leiden, the Netherlands

[2]Dept. of Nuclear Medicine, Slingeland Hospital, Doetinchem, the Netherlands

[4]Biomedical Photonic Imaging Group, University of Twente, Enschede, the Netherlands

[5]Dept. of Nuclear Medicine, Alrijne Hospital, Leiderdorp, the Netherlands

Introduction

Disease burden and complications of fibrous dysplasia (FD) are evaluated using planar bone scintigraphy, which has several limitations and is semiquantitative. These factors might be overcome using Na^{18}F-PET/CT.

Methods

In a prospective pilot study (n=20), two independent readers quantified Na^{18}F-bone uptake in healthy bone (HB) and FD. Optimal normalization for Na^{18}F volume of distribution, cut-offs differentiating HB from FD, interobserver agreement of parameters, relation to skeletal burden score (SBS), serum biomarkers, bisphosphonates, and the Brief Pain Inventory (BPI), were assessed.

Results

HB standardized uptake value (SUV) was best normalized and showed very high interobserver agreement (ICC=0.964), but demonstrated large interpatient variation (range 4.1-13.7g/mL). FD-burden defined by patient-specific SUV-cutoffs,

reached near-perfect agreement for SUVpeak (ICC=0.994) and total lesion fluorination (TLF) (ICC=0.999). TLF correlated weakly with SBS (R^2=0.384, p=0.047). TLF correlated positively with serum alkaline phosphatase (R^2=0.571, p=0.004), procollagen type-1-N-terminal propeptide (R^2=0.621, p=0.002) and with use of bisphosphonates (p=0.023), SBS did not. SBS and TLF correlated with increased fibroblast growth factor-23 (FGF-23) (R^2=0.596, p=0.007 and R^2=0.541, p=0.015). Work-related BPI-scores correlated with higher SBS (R^2=0.518, p=0.024), higher TLF (R^2=0.478, p=0.036), and higher FGF-23 (R^2=0.567, p=0.034).

Conclusions

Individualized $Na^{18}F$-PET/CT SUV cut-offs reproducibly discriminated HB from FD and were well-normalized. The strong correlations of bone formation serum markers with $Na^{18}F$-PET/CT FD-burden measurements suggest clinical relevance over SBS in FD. Moreover, SBS is known to remain stationary irrespective of medication, whereas TLF was higher at baseline than when using bisphosphonates. This makes $Na^{18}F$-PET/CT a promising tool to quantitatively measure treatment efficacy in FD.

w.van.der.bruggen@slingeland.nl ♦

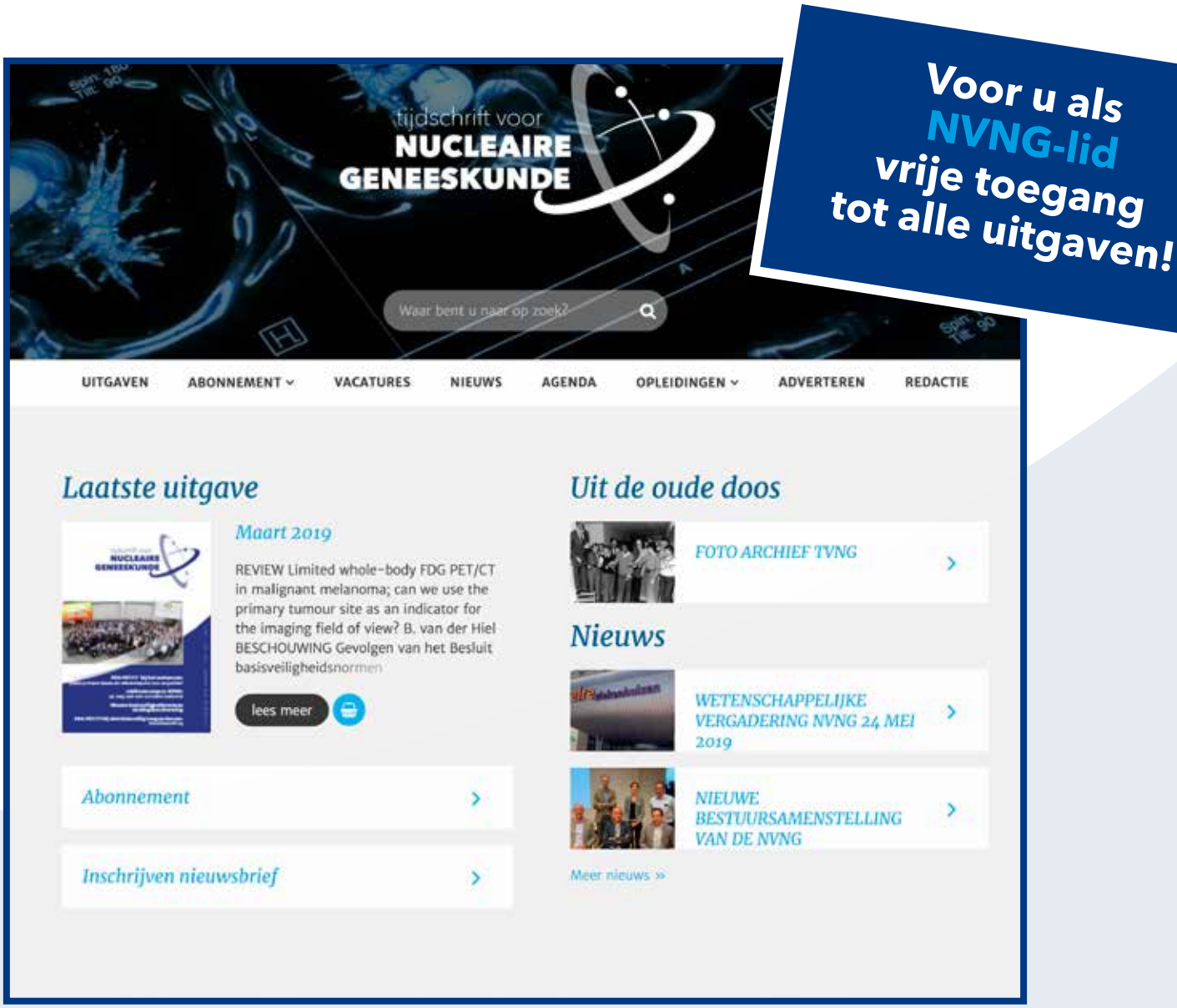

www.tijdschriftvoornucleairegeneeskunde.nl



VANDERWILT techniques is a development and manufacturing company, specialised in products for nuclear medicine such as patient positioning products, phantoms and shielding products.

Contact

T +31 (0)411 68 60 19 | www.for-med.nl

FOR MED

Reinier de Graaf Gasthuis te Delft

E.T. te Beek, MD, PhD; M.R.J. ten Broek, MD; A. Lafeber, MD; J.W.A. Postema, MD; J.J.M. Teunissen, MD, PhD

Het Gasthuis

Het Reinier de Graaf Gasthuis in Delft is het oudste nog operationele ziekenhuis van Nederland. Een oorkonde uit 1252 van paus Innocentius IV maakt al melding van 'het Delftse Gasthuis'. Tot ver in de twintigste eeuw was het 'Oude en Nieuwe Gasthuis' het gemeentelijk ziekenhuis van Delft. Onder invloed van de verzuiling waren er tevens twee christelijke ziekenhuizen tot stand gekomen: het katholieke Sint Hippolytus ziekenhuis en het protestantse Bethel ziekenhuis. Vanaf 1966 werkte de Stichting Samenwerking Delftse Ziekenhuizen aan integratie van deze drie instellingen, wat uiteindelijk leidde tot een fusie van de organisaties in 1982. Het ziekenhuis is sindsdien vernoemd naar de Delftse geneesheer en wetenschapper Reinier de Graaf (1641-1673), pionier in de ontwikkeling van de voortplantingsgeneeskunde en ontdekker van de later naar hem genoemde 'Graafse follikels'.

In 2015 is het gasthuis verhuisd naar het huidige gebouw aan de Reinier de Graafweg in Delft. De vorm van het gebouw lijkt op een esculaap, het oude Griekse symbool voor geneeskunde, waarbij de afdelingen rondom een centrale as heen slingeren. Hierdoor zijn alle afdelingen snel bereikbaar en is er veel ruimte voor daglicht en uitzicht. In het interieur zijn veel verwijzingen te vinden naar Johannes Vermeer, de stad Delft en het omringende verzorgingsgebied. Het ziekenhuis beschikt over 481 bedden en heeft een adherentie van ongeveer 450.000 mensen. Naast de hoofdlocatie in Delft zijn er poliklinische centra in Naaldwijk en Ypenburg en een dagbehandelingscentrum in het Diaconessenhuis in Voorburg. Er werken ruim 2.600 medewerkers, onder wie meer dan 200 medisch specialisten. Het Reinier de Graaf Gasthuis is een topklinisch ziekenhuis (STZ) met als speerpunten 'Oncologie', 'Moeder en Kind' en 'Ouderen' en maakt onderdeel uit van belangrijke netwerken zoals het Regionaal Oncologienetwerk West. Als opleidingsziekenhuis verzorgt het gasthuis medische vervolgopleidingen binnen zowel de OOR (Opleidings- en Onderwijsregio) Zuidwest Nederland als de OOR Leiden.

Afdeling nucleaire geneeskunde

In de jaren '70 werden de diagnostische onderzoeken met isotopen gedaan met behulp van 2 gammacamera's in het Oude en Nieuwe Gasthuis. De afdeling bestond destijds uit 1 fte arts (Van Geel), 0,5 fte klinisch fysicus (Akkermans), 4 fte laboranten en 1,2 fte administratief medewerkster. Vanaf de jaren '80 stonden er 2 gammacamera's in het St. Hippolytus ziekenhuis en 1 gammacamera in het Oude en Nieuwe Gasthuis en werden onderzoeken uitgevoerd voor de regio bestaande uit de drie Delftse ziekenhuizen, het Delftse psychiatrisch centrum St. Joris Gasthuis (later opgegaan in het GGZ Delfland), het Diaconessenhuis in Voorburg, het Schiedamse Schieland ziekenhuis en het Vlaardingse Holy ziekenhuis (beiden later opgegaan in het Vlietland ziekenhuis).

Vanaf medio jaren '80 werd de afdeling verder ontwikkeld door oud-NVNG-bestuurslid MarianTervoort en Geesje Abels-Fransen en is de afdeling verhuisd naar het gebouw van het voormalige Bethel ziekenhuis.

Het Gasthuis omstreeks 1680 (Bron: Stadsarchief Delft)

Na de eeuwwisseling was Henny Broekhuizen-de Gast enkele jaren werkzaam op de afdeling. In 2002 is Judocus Borm naar Delft gekomen, al vrij snel gevolgd door Filiz Celik. Beiden hebben de basis gelegd voor verdere uitbreiding van de afdeling met onder andere een PET-CT, de eerste in de regio Zuid-Holland. Destijds had met name de cardiologische diagnostiek een regionale functie. Filiz Celik werd in 2008 opgevolgd door Marc ten Broek en Albert Lafeber. Hierna werd de regionale functie van de PET-CT verder uitgebreid en kwam de nadruk steeds meer op de oncologie te liggen. In 2011 kregen Marc ten Broek en Albert Lafeber de mogelijkheid om de nucleair geneeskundige praktijk in het naburige IJssellandziekenhuis in Capelle aan den IJssel over te nemen, waarna zij hun tijd over beide ziekenhuizen verdeelden. Om de bezetting van de afdeling weer te completeren, werd Jan-Willem Postema aangetrokken. In die tijd was de verhuizing vanuit de gebouwen van de voormalige St. Hippolytus en Bethel ziekenhuizen naar de nieuwe huisvesting aanstaande en werd veel energie gestoken in het ontwerpen van de nieuwe afdeling. Judocus Borm, die daar een belangrijk aandeel in heeft gehad, is in 2015 onverwacht en veel te vroeg overleden en heeft de nieuwe afdeling helaas niet meer meegemaakt. Na voltooiing van de verhuizing is Erik te Beek in 2016 gestart als vervanger voor Judocus Borm. Vanwege een groeiend aantal verrichtingen in de jaren erna is Jaap Teunissen de vakgroep komen versterken per 2019.



Toen en Nu van het Reinier de Graaf Gasthuis. *Boven:* omstreeks 1890 (Bron: Stadsarchief Delft). *Onder:* het huidige Gasthuis (Bron: EGM architecten).

Huidige situatie

In het Reinier de Graaf Gasthuis werken vandaag de dag 5 nucleair geneeskundigen die gezamenlijk 3,6 fte invullen. Marc ten Broek en Albert Lafeber werken daarnaast nog steeds in het IJssellandziekenhuis. Vincent Verhoeven is aan de afdeling verbonden als klinisch fysicus en Julie Erkelens als ziekenhuisapotheker. De afdeling bestaat uit 17 medisch nucleair werkers en 3 administratief medewerkers, aangestuurd door Wim den Bleker. Qua apparatuur en infrastructuur beschikt de afdeling momenteel over 2 SPECT-CT camera's (een GE Optima NM/CT 640 en een GE Discovery NM/CT 870), 1 DEXA scanner (Hologic Discovery QDR), 1 digitale PET-CT (Philips Vereos) en 1 uitvulapparaat en toedienpomp (Tema KARL 100). De afdeling heeft verder een radionucliden Hotlab, inclusief een ^{68}Ga-generator. Naast de gebruikelijke ^{99m}Tc-tracers en ^{18}F-FDG, worden ook ^{18}F-choline, PSMA (^{68}Ga-PSMA-HBED, ^{18}F-DCFPyL en ^{18}F-PSMA-1007),

Het Toen en Nu van de bereiding van radiofarmaca. *Boven:* het oude hotlab in het Bethel gebouw medio jaren '90 met medisch nucleair werker Theo van Halderen aan het werk. *Onder:* het huidige hotlab met medisch nucleair werker Véronique Reinders Folmer.

^{18}F-flutemetamol en ^{68}Ga-DOTATOC toegepast. De afdeling beschikt over 2 hoge dosis therapie kamers voor behandelingen van benigne en maligne schildklieraandoeningen met ^{131}I. Daarnaast worden ook behandelingen met ^{223}Ra en ^{89}Sr uitgevoerd bij patiënten met gemetastaseerd prostaatcarcinoom.

Uitvoer en logistiek van de therapieën wordt ondersteund door drie gespecialiseerde MNW'ers, allen gecertificeerd op niveau 3 van de stralingshygiëne.

Veel aandacht wordt besteed aan onderwijs. De afdeling heeft continue opleidingsplaatsen voor 3 leerlingen MBRT en biedt regelmatig stages aan studenten technische geneeskunde van de Technische Universiteit Delft. Bovendien organiseren de MNW'ers jaarlijks een goed bezocht en gewaardeerd nascholingssymposium.

Toekomst

De afdeling kent al jaren een gestaag groeiend aantal verrichtingen, een trend die ook in het afgelopen jaar is blijven doorzetten. De aandacht voor oncologie binnen het gasthuis heeft geleid tot goede resultaten, met name in de behandeling van patiënten met prostaatcarcinoom, mammacarcinoom en oesophaguscarcinoom. Het Reinier de Graaf Gasthuis participeert daartoe ook in het Regionaal Oncologienetwerk West en het Reinier Haga prostaatkankercentrum. De recente wetenschappelijke ontwikkelingen binnen de nucleaire oncologie (specifiekere diagnostische tracers met bijpassende therapeutische radiofarmaca) maken dit aandachtsgebied ook in de nabije toekomst een belangrijk onderdeel van onze werkzaamheden. Daarnaast zijn er echter ook volop kansen om niet-oncologische werkzaamheden te ontwikkelen, zoals bijvoorbeeld het aankomende Reinier Haga orthopedisch centrum.

e.tebeek@rdgg.nl ♦

Links: Geesje Abels-Fransen en Marian Tervoort (respectievelijk tweede en vijfde van links naar rechts) in 1988 tijdens het slaan van de eerste paal van de toen nieuwe afdeling nucleaire geneeskunde. *Rechts:* Judocus Borm aan het werk in 2015.

Een deel van het team van medisch nucleair werkers en administratief medewerksters.

Nucleair geneeskundigen in het Reinier de Graaf Gasthuis: vlnr Marc ten Broek, Erik te Beek, Jaap Teunissen, Albert Lafeber en Jan-Willem Postema.

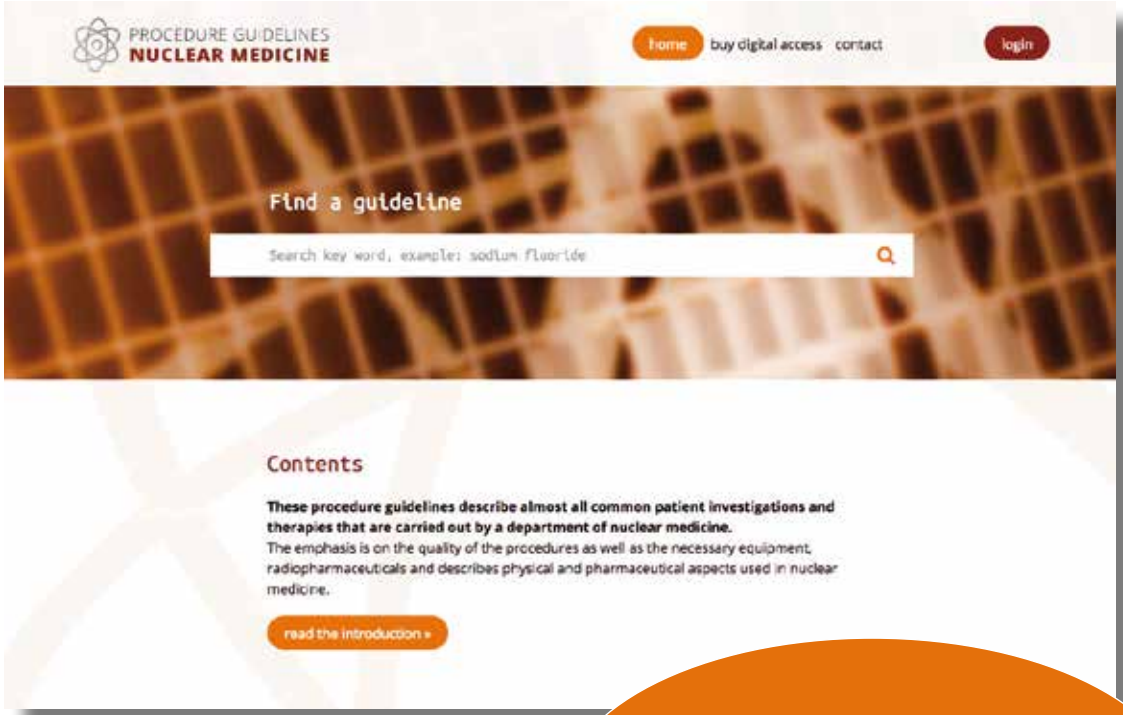

guidelinesnuclearmedicine.com
Vanaf 2018 digitaal beschikbaar
voor leden van NVNG

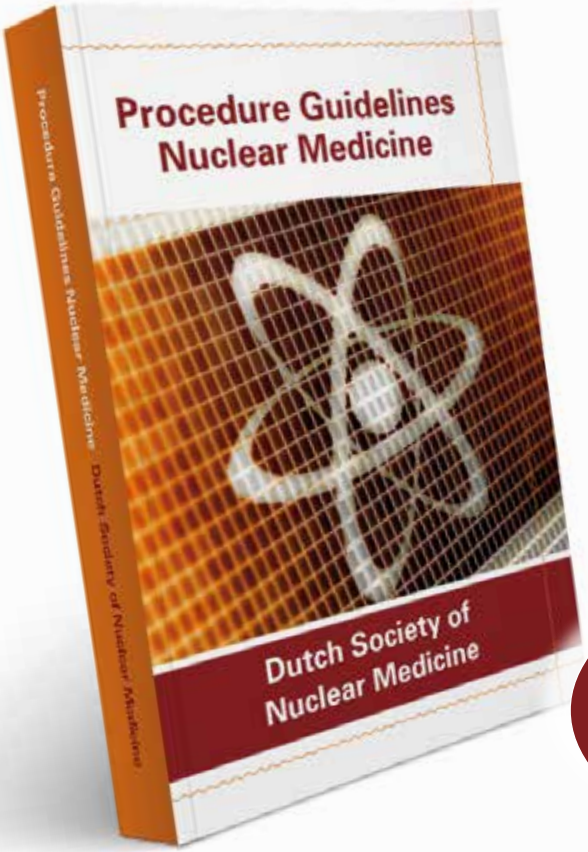

ISBN:	ISBN 978-90-78876-09-0
Uitgever:	Kloosterhof Neer B.V.
Omvang:	780 pagina's
Uitvoering:	garengenaaid
Prijs:	€ 53 (leden NVNG excl. verzendkosten)
	€ 79,50 (excl. verzendkosten)

€ 53
(voor leden NVNG)

Rubicard nu geregistreerd als geneesmiddel

Op 20 december 2019 heeft het College ter Beoordeling van Geneesmiddelen (CBG) de Rb-82 generator Rubicard zoals geproduceerd door Rubigen BV ingeschreven in het Register van Geneesmiddelen onder nummer RVG 121869 met als goedgekeurde indicatie "beoordeling van de regionale myocardperfusie in rust- en in stresstoestand bij volwassenen". Dit na een uitgebreide beoordeling van de farmaceutisch-technische eigenschappen alsmede het werkzaamheid-veiligheidsprofiel ervan.

Deze verplichte beoordeling en inschrijving van geneesmiddelen werd in Nederland in 1963 ingevoerd en volgde, net als in de meeste andere Europese landen, op het Softenon-drama in de jaren daarvoor. Toch waren radiofarmaca, net als bloedproducten, homeopathica en medische gassen, aanvankelijk nog van deze registratieplicht uitgezonderd en duurde het tot 1992 vooraleer ook deze geneesmiddelen verplicht de strenge overheidsbeoordeling moesten ondergaan. Tot aan de jaren-90 van de vorige eeuw verliep deze beoordeling van alle geneesmiddelen via nationale processen welke separaat in alle EU-lidstaten werden uitgevoerd, hetgeen een zinloze verspilling van tijd en geld vertegenwoordigde. Daarom werden later geharmoniseerde EU-procedures bedacht waarin dit gelijktijdig in een aantal lidstaten kon worden uitgevoerd en de beoordeling door meerdere overheden gezamenlijk werd gedaan. Nog weer later werd, onder druk van het Europarlement, een Europese procedure voor alle lidstaten gelijktijdig geïntroduceerd. Dat laatste werd noodzakelijk geacht om voor alle Europese burgers op hetzelfde moment toegang tot belangrijke innovatieve geneesmiddelen te garanderen en daarom is deze route nu verplicht voor een aantal groepen geneesmiddelen zoals weesgeneesmiddelen, oncolytica, aids-geneesmiddelen, biotech-geneesmiddelen, neurodegeneratie-remmers en antidiabetica. Er komt dus zeker wel eens iets goeds uit Brussel… Deze Europese procedures worden nu gecoördineerd door de EMA die, zoals bekend, is verhuisd van Londen naar Amsterdam. Voor andere geneesmiddelen blijven ook de beperkte Europese (of zelfs nationale) procedures toegankelijk.

De registratie van Rubicard past in de rijke Nederlandse traditie op het gebied van de ontwikkeling van radiofarmaca. Was voor 1992 de technetium-generator al ruimschoots uitontwikkeld door het toenmalige Mallinkcrodt (nu Curium geheten) in Petten, later volgde DaTSCAN dat uit de koker van het vroegere Cygne (later Amersham en nu GE Healthcare) voortkwam. Opvallend genoeg spelen start-up bedrijven en spin-offs een belangrijke rol in deze traditie. Zo was Cygne BV een spin-off van de TU Eindhoven. Weer later volgde IDB Holland, aanvankelijk slechts een kleine verkooporganisatie, met de ontwikkeling van LuMark (^{177}Lu) en de start-up transformatie naar geneesmiddelenfabrikant. Door een spin-off van de Erasmus Universiteit werd het Lutathera ontwikkeld, later overgenomen door AAA/Novartis. En in Deventer richt Quirem Medical zich samen met universitaire centra op de verdere ontwikkeling van Holmium-166 Microspheres, weliswaar geen geneesmiddel doch een medisch hulpmiddel, maar dan toch.

En nu heeft dan Rubigen, ook een spin-off en wel van het Jeroen Bosch Ziekenhuis, met Rubicard weer een loot aan deze boom toegevoegd. De basis van de Rubicard generator werd gelegd in een samenwerkingsproject tussen het Radboud Ziekenhuis en Cygne BV in 1980, gericht op de ontwikkeling van een generator voor ^{87m}Sr ten behoeve van de orthopedie. Later werd de daarvoor gebruikte technologie doorontwikkeld voor ^{82}Rb met het oog op de slechte verkrijgbaarheid in Nederland van een toenmalige rubidium generator. De nieuwe Rubicard generator is op dit moment reeds in een drietal Nederlandse ziekenhuizen in gebruik en een viertal andere hebben interesse getoond, nog los van ziekenhuizen over de grens. Is hiermee dan ook een eind gekomen aan deze rijke Nederlandse traditie? Geenszins, want door NRG in Petten wordt nog steeds gewerkt aan de ontwikkeling van Platinum-195m voor de dosisoptimalisatie van de cisplatine-therapie bij kanker. En in Delft richt Alfarim zich op de ontwikkeling van de alpha-emittor Actinium-225 waarmee inmiddels de eerste klinische onderzoeken zijn verricht en waarvan spectaculaire resultaten (complete remissie) bij een tweetal patiënten, waarvan één ^{177}Lu-PSMA refractair, zijn gemeld.

Nederlandse nucleair geneeskundigen mogen zich gelukkig prijzen te werken in de directe omgeving van zoveel innovatieve bedrijven. Daarmede wordt een vroegtijdige toegang tot nieuwe veelbelovende radiofarmaca, in het kader van klinisch onderzoek of als ongeregistreerd geneesmiddel, voor Nederlandse patiënten mogelijk hetgeen bijdraagt aan een hoogwaardige nucleair geneeskundige zorg in Nederlandse ziekenhuizen.

c.baggerman@bfc.nl ♦

Dit bericht is samengesteld door Kees Baggerman, van Baggerman Farma Consult BV in opdracht van Rubigen BV.

Toen en Nu: Promovendi en hun nucleair geneeskundige instrumentaria

Ook promovendi vormen deel van de geschiedenis van de nucleaire geneeskunde in Nederland. In deze uitgave van het TvNG illustreren diverse beelden het gebruik van specifieke nucleair geneeskundige (NG) instrumentaria voor het promotieonderzoek van een aantal promovendi door de jaren heen. Het TvNG nodigt promovendi van weleer om representatieve foto's, illustrerend voor het gebruik van NG-instrumentaria betrokken bij hun onderzoek, naar de redactie van het TvNG in te zenden: https://www.tijdschriftvoornucleairegeneeskunde.nl/uit-de-oude-doos-aandraag-formulier



Promovendus Omgo Nieweg in 1979 met het allereerste PET-toestel in Nederland dat een belangrijke rol speelde in zijn promotieonderzoek (proefschrift "*^{57}Co-bleomycin scintigraphy and ^{55}Co-bleomycin positron emission tomography – Experimental observations and clinical results in lung cancer*", Rijksuniversiteit Groningen, 1982). De PET-camera was door fysicus Anne Paans geconstrueerd op basis van een dubbelkops gammacamera in het Kernfysisch Versneller Instituut van de Rijksuniversiteit Groningen. Omgo Nieweg is tegenwoordig chirurg in het Melanoma Institute Australia en hoogleraar aan de University of Sydney. Hij is nog altijd lid van de NVNG.

Promovendus Marcel Stokkel (links) presenteert zijn bevindingen met *molecular coincidence detection* (MCD)-PET met ^{18}F-FDG tijdens de wetenschappelijke bijeenkomst van de NVNG gehouden in Huis ter Duin, Noordwijk aan Zee in 1998. Rechts, een dubbelkops coïncidentie gammacamera zoals gebruikt door de promovendus voor PET-diagnostiek in het laatste decennium van vorige eeuw in het Academisch Ziekenhuis te Utrecht. Het promotieonderzoek van Marcel Stokkel was gebaseerd op de validatie van deze camera voor diverse maligne tumoren (proefschrift *"The clinical applicability of ^{18}F-FDG detection with a dual-head coincidence camera"*, Universiteit Utrecht, 1999). Marcel Stokkel is tegenwoordig nucleair geneeskundige en tevens hoofd van het cluster Diagnostische Oncologische Disciplines van het Antoni van Leeuwenhoek ziekenhuis in Amsterdam. Ook is hij de huidige voorzitter van de NVNG.

Promovendus Floris van Velden (boven), omstreeks 2008, tijdens een poster presentatie betreffende zijn ervaringen met hoge-resolutie PET-onderzoek van de hersenen. Onder, het dedicated brain PET-systeem gebruikt voor onderzoek in het VU Medisch Centrum te Amsterdam met co-promovendus Jurgen Mourik liggend in de scanner. Het promotieonderzoek van Floris van Velden was gebaseerd op de fysische validatie van deze scanner voor menselijk gebruik (proefschrift "Optimal reconstruction algorithms for high-resolution positron emission tomography", Vrije Univeriteit Amsterdam, 2009). Floris van Velden is tegenwoordig klinisch fysicus en hoofd klinische fysica in het Leids Universitair Medisch Centrum. Jurgen Mourik (in kader rechts boven samen met Floris) promoveerde ook in 2009 aan de Vrije Universiteit (proefschrift "Image derived input functions for cerebral PET studies") en is tegenwoordig klinisch fysicus in het Franciscus Gasthuis & Vlietland.

Promovenda Lenka Vermeeren (boven) afgebeeld met een mobiele gammacamera op weg naar de operatiekamer in 2009. Dit instrumentarium werd gebruikt in het Antoni van Leeuwenhoek ziekenhuis te Amsterdam voor het aangeven van schildwachtklieren tijdens laparoscopische procedures in patiënten met prostaatcarcinoom (onder). Lenka Vermeeren promoveerde in 2011 aan de Universiteit van Amsterdam (proefschrift "*Sentinel nodes in complex areas: innovating radioguided surgery*") en is thans KNO-arts in het Onze Lieve Vrouwe Gasthuis te Amsterdam.

Promovendus Gijs KleinJan (links) bezig in het Radboud UMC te Nijmegen (2015) met een demonstratie van mobiele apparatuur ten behoeve van beeldgeleide chirurgie samen met hoofdhalschirurg Robert Takes (rechts). Koningin Máxima volgt aandachtig de uitleg van de onderzoekers. Gijs KleinJan promoveerde in 2018 aan de Universiteit van Leiden (proefschrift *"Image guided surgery: clinical validation of lesion identification technologies and exploration of nerve sparing approaches"*) en is tegenwoordig uroloog in opleiding aan het Leids Universitair Medisch Centrum.



Tijdschrift voor Nucleaire Geneeskunde
ISSN 1381-4842, nr. 1, 24 maart 2020

KLOOSTERHOF
ACQUISITIE SERVICES - UITGEVERIJ

Kloosterhof acquisitie services - uitgeverij
Napoleonsweg 128a
6086 AJ Neer
T: 0475 59 71 51
F: 0475 59 71 53
E: info@kloosterhof.nl
I: www.kloosterhof.nl

Hoofdredacteur
dr. B.F. Bulten
b.bulten@skbwinterswijk.nl
dr. R.A. Valdés Olmos
r.a.valdes_olmos@lumc.nl

Redactie
dr. J.J.M. Balink
drs. B. Bosveld
drs. N. Bouwman
drs. J. Emmering
dr. O. Gheysens
dr. S. Heskamp
ir. J.A.C. van Osch
drs. E.C. Owers
A. Reniers
drs. G.N. Stormezand

Interviews vallen onder verantwoordelijkheid van de redactie

Bureauredactie
drs. Anuska Muijres
T: 0475 597151
E: anuska@kloosterhof.nl

Advertentie-exploitatie
Kloosterhof Neer B.V.
acquisitie services – uitgeverij
Eric Vullers
T: 0475 597151
E: eric@kloosterhof.nl

Vormgeving
Kloosterhof Vormgeving
Marie-José Verstappen
Annemieke Peeters

Adviesraad
prof.dr. R.J. Bennink
prof.dr. B.N.M. van Berckel
prof.dr. R. Boellaard
prof.dr. J. Booij
prof.dr. E.F.I. Comans
prof.dr.R.A.J.O. Dierckx
prof.dr. B.L.F. van Eck-Smit
prof.dr. P.H. Elsinga
prof.dr. L.F. de Geus-Oei
prof.dr. M. Gotthardt
prof.dr. N.H. Hendrikse
prof.dr. O.S. Hoekstra
prof.dr. P.L. Jager
prof.dr.ir. M. de Jong
prof.dr. J.G.W. Kosterink
prof.dr. E.P. Krenning
prof.dr. G.P. Krestin
prof.dr. M.G.E.H. Lam
prof.dr. A.A. Lammertsma
prof. L. Mortelmans
prof.dr. F.M. Mottaghy
prof.dr. W.J.G. Oyen
prof.dr. R.M. Pijnappel
prof.dr. W.M. Prokop
prof.dr. J. Pruim
prof.dr. P.P. van Rijk
prof.dr. E.A. van Royen
prof.dr. R.H.J.A. Slart
prof.dr. G.J.J. Teule
prof.dr. J.F. Verzijlbergen
prof.dr. J.E. Wildberger
prof.dr. A.D. Windhorst

Abonnementen
Leden en donateurs van de aangesloten Leden en donateurs van de aangesloten beroepsverenigingen ontvangen het Tijdschrift voor Nucleaire Geneeskunde kosteloos. Voor anderen geldt een abonnementsprijs van € 45,00 per jaar; studenten betalen € 29,00 per jaar (incl. BTW en verzendkosten).
Voor buitenlandse abonnementen gelden andere tarieven.
Opgave en informatie over (buitenlandse) abonnementen en losse nummers (€ 13,50) bij Kloosterhof acquisitie services - uitgeverij, telefoon 0475 59 71 51.
www.tijdschriftvoornucleairegeneeskunde.nl

Verschijningsdata, jaargang 42
Nummer 2: 23 juni 2020
Nummer 3: 22 september 2020
Nummer 4: 22 december 2020

Verschijningsdata, jaargang 43
Nummer 1: 23 maart 2021

Aanleveren kopij, jaargang 42
Nummer 2: 1 april 2020
Nummer 3: 1 juli 2020
Nummer 4: 1 oktober 2020

Aanleveren kopij, jaargang 43
Nummer 1: 1 januari 2021

Kloosterhof acquisitie services - uitgeverij
Het verlenen van toestemming tot publicatie in dit tijdschrift houdt in dat de auteur aan de uitgever onvoorwaardelijk de aanspraak overdraagt op de door derden verschuldigde vergoeding voor kopiëren, als bedoeld in Artikel 17, lid 2. der Auteurswet 1912 en in het KB van 20-71974 (stb. 351) en artikel 16b der Auteurswet 1912, teneinde deze te doen exploiteren door en overeenkomstig de Reglementen van de Stichting Reprorecht te Hoofddorp, een en ander behoudend uitdrukkelijk voorbehoud van de kant van de auteur.

Cursus- en congresagenda

2020

DGN 2020, German Society of Nuclear Medicine Annual Congress
22 - 25 April 2020, Congress Center, Leipzig, Germany, https://www.nuklearmedizin.de/events/veranstaltung.php?navId=23&eventId=1073

ANZSNM (Australian and New Zealand Society of Nuclear Medicine) 50th Annual Scientific Meeting
24 - 26 April 2020, International Convention Centre Sydney, Australia, http://www.anzsnmconference.com/ANZSNM2020/index.html

ESMO Breast Cancer 2020, European Society for Medical Oncology
7 - 9 May 2020, Conference Centre, Berlin, Germany, https://www.esmo.org/meetings/esmo-breast-cancer-2020

ESRR 2020 – 20th European Symposium on Radiopharmacy and Radiopharmaceuticals
7 - 10 May 2020, Verona, Italy, https://www.esrr.info

ISNS 2020 - Exploring the Role of the Sentinel Node in Cancer Care. Biennial Meeting of the International Sentinel Node Society
14 - 16 May 2020, Hyatt Regency Houston, Houston, TX, USA, https://www.surgonc.org/events/isns-2020-exploring-the-role-of-the-sentinel-node-in-cancer-care-may-14-16-2020-houston-tx/

BNMS 2020, British Nuclear Medicine Society Spring Meeting 2020
18 - 20 May 2020, ACC, Liverpool, England, https://www.bnms.org.uk/page/BNMSMeetingSpring2020

NVNG Wetenschappelijke Bijeenkomst - Thema "Radionuclide therapie met alfa en beta therapie"
5 juni 2020, Auditorium Gelre Ziekenhuis, Apeldoorn

SNMMI 2020, Annual Meeting of the Society of Nuclear Medicine and Molecular Imaging
13 - 16 June 2020, Ernest N. Morial Convention Center, New Orleans, USA, http://www.snmmi.org/am2020

Total Body PET 2020 Conference
20 - 22 June 2020, McEwan Hall, Edinburgh, Scotland, https://totalbodypet2020.org

PILM 2020, 8th International Workshop on PET in Lymphoma and Myeloma
13 - 15 September 2020, Centre de Congrès Municipal, Menton, France, https://www.lymphomapet.com/

WMIC, World Molecular Imaging Congress 2020
7 - 10 October 2020, Prague Congress Center, Prague, Czech Republic, https://www.wmis.org/2020-wmic-2/

EANM 2020 - 33rd Annual Congress of the European Association of Nuclear Medicine
17 - 21 October 2020, Austria Center Vienna, Vienna, Austria, https://www.eanm.org/congresses-events/future-congress/

IPET-2020, International Conference on Molecular Imaging and Clinical PET-CT in the Era of Theranostics
23 - 27 November 2020, International Atomic Energy Agency (IAEA) Headquarters, Vienna, Austria, https://www.iaea.org/events/ipet-2020

RSNA 2020 - Annual Congress of the Radiological Society of North America
29 November - 4 December 2020, McCormick Place, Chicago, Illinois, USA, https://www.rsna.org/annual-meeting/future-and-past-meetings

Adreswijzigingen

Regelmatig komt het voor dat wijzigingen in het bezorgadres voor het Tijdschrift voor Nucleaire Geneeskunde op de verkeerde plaats terechtkomen. Adreswijzigingen moeten altijd aan de betreffende verenigingssecretariaten worden doorgegeven. Dus voor de medisch nucleair werkers bij de NVMBR, en voor de leden van de NVNG en het Belgisch Genootschap voor Nucleaire Geneeskunde aan hun respectievelijke secretariaten.
De verenigingssecretariaten zorgen dan voor het doorgeven van de wijzigingen aan de Tijdschrift adresadministratie.
Alleen adreswijzigingen van betaalde abonnementen moeten rechtstreeks aan de abonnementenadministratie van Kloosterhof Neer B.V. worden doorgegeven: Kloosterhof Neer B.V., t.a.v. administratie TvNG, Napoleonsweg 128a | 6086 AJ Neer of per E-mail: nucleaire@kloosterhof.nl

‘Zullen we straks gewoon gaan boeken?’

Kwaliteit van leven is voor elke kankerpatiënt van essentieel belang. Xofigo® verlengt de overleving en verbetert daarnaast de kwaliteit van leven bij mCRPC patiënten met symptomatische botmetastasen en geen bekende viscerale metastasen[1*]. In de afgelopen 5 jaar is er in Nederland veel praktijkervaring opgedaan met Xofigo®. Bayer werkt ook in de toekomst graag samen met u aan een beter leven voor uw patiënten met kanker.

1. C. Parker, S. Nilsson, D. Heinrich, et al. Alpha Emitter Radium-223 and Survival in Metastatic Prostate Cancer N Engl J Med. 2013;369(3):213-223.

* Xofigo monotherapie of in combinatie met een LHRH-analoog is geïndiceerd voor de behandeling van volwassen patiënten met mCRPC, symptomatische botmetastasen en geen bekende viscerale metastasen, progressief na ten minste twee voorafgaande systemische therapielijnen voor mCRPC (andere dan LHRH-analogen), of die niet in aanmerking komen voor een beschikbare systemische mCRPC behandeling, SmPC Xofigo, 10/2019.

Confidence through experience.

Xofigo®
radium Ra 223 dichloride

PP-XOF-NL-0013-1

The value of colour scaling

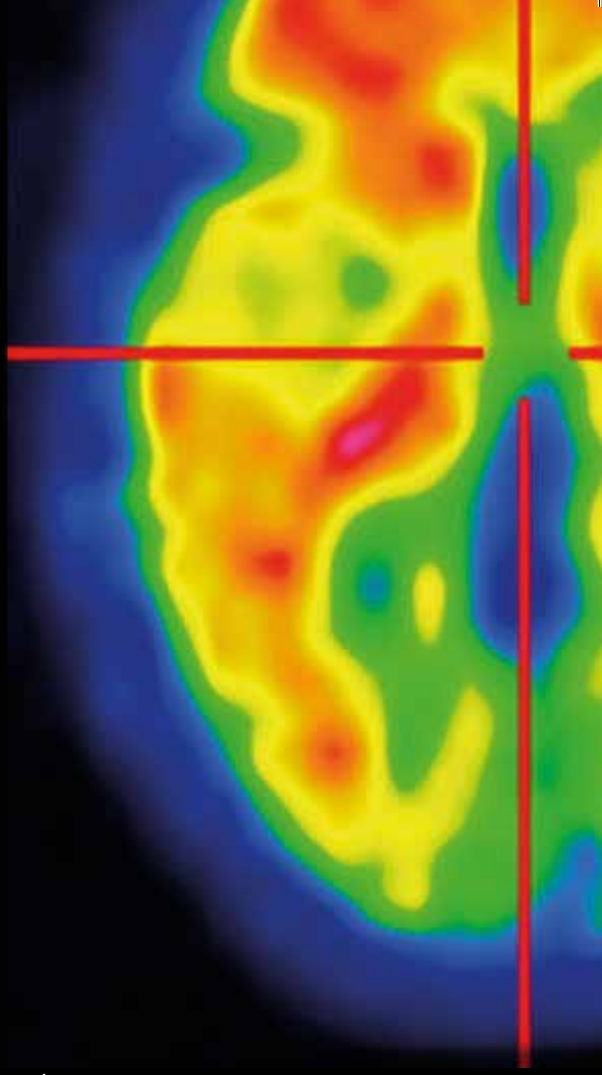

VIZAMYL is the only PET tracer designed and approved for amyloid imaging in colour[1]

VIZAMYL results in highly accurate assessment, with a low rate of false-positive and false-negative assignments[2]

Sensitivity: 91%

Specificity: 90%

n=106
VIZAMYL imaging vs autopsy standard of truth

VIZAMYL colour imaging provides accurate differentiation – even in equivocal cases with a borderline plaque load[2]

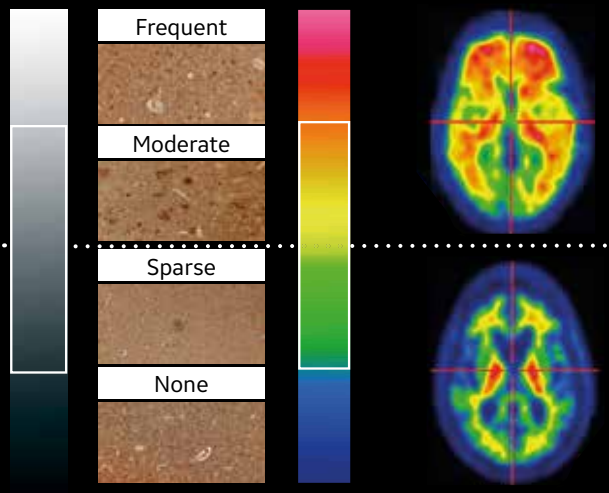

Positive

Mostly reds and oranges

Used with clinical information to determine likelihood of AD[1]

Negative

Mostly blues and greens

Inconsistent with diagnosis of AD[1]

References:

1. VIZAMYL flutemetamol (^{18}F) 400 MBq/mL solution for injection, Summary of Product Characteristics (NL), August 2014.
2. Ikonomovic MD *et al.* Acta Neuropathol Commun 2016; 4(1): 130.

Abbreviations
AD: Alzheimer's disease
PET: positron emission tomography

Prescribing information can be found elsewhere in this magazine

VIZAMYL™ ▼
Flutemetamol (^{18}F) Injection